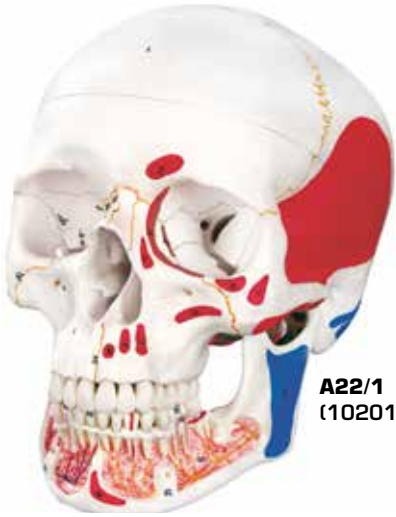
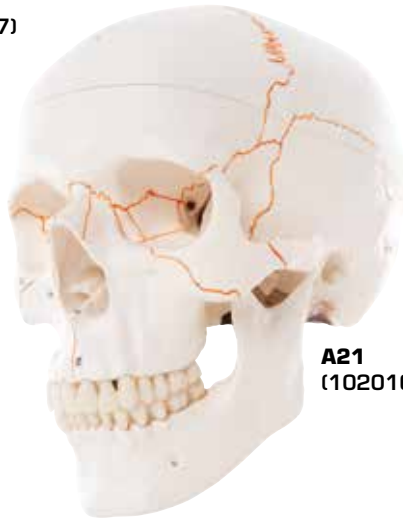
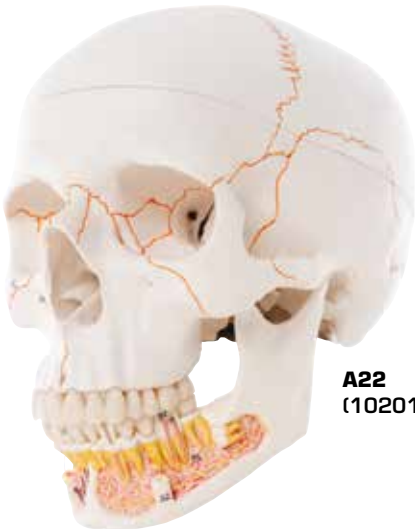

A22/1
(1020167)



A21
(1020165)



A22
(1020166)

A21, A22, A22/1

(1020165, 1020166, 1020167)

Latin

Visus Externo Ossa

- 1 Os frontale
- 2 Os parietale
- 2a Os interparietale
- 3 Os occipitale
- 4 Os temporale
- 5 Processus mastoideus
- 6 Processus zygomaticus
- 7 Tuberculum articulare
- 8 Fossa mandibularis
- 9 Processus styloideus
- 10 Ala major ossis sphenoidalis
- 11 Os zygomaticum
- 12 Os nasale
- 13 Maxilla
- 14 Os lacrimale
- 15 Os ethmoidale
- 16 Vomer
- 17 Os palatinum
- 18 Os sphenoidale
- 19 Condylus occipitalis
- 20 Mandibula
- 21 Processus coronoideus
- 22 Processus condylaris

Suturae Cranii

- 23 Sutura coronalis
- 24 Sutura sagittalis
- 25 Sutura lambdoidea
- 25a Sutura occipitalis transversa
- 26 Sutura occipitomastoidea
- 27 Sutura parietomastoidea
- 28 Sutura squamosa
- 29 Sutura sphenosquamosa
- 29a Sutura sphenofrontalis
- 30 Sutura temporozygomatica
- 31 Sutura frontozygomatica
- 32 Sutura zygomaticomaxillaris
- 33 Sutura frontonasalis
- 33a Sutura internasalis
- 34 Sutura frontomaxillaris
- 34a Sutura nasomaxillaris
- 34b Sutura lacrimomaxillaris
- 35 Sutura sphenozygomatica
- 36 Sutura intermaxillaris
- 37 Sutura palatina mediana
- 38 Sutura palatina transversa

Foramina et Canales

- 39 Canalis opticus
- 39a Fissura orbitalis superior
- 39b Fissura orbitalis inferior
- 40 Fossa sacci lacrimalis

- 41 Foramen infraorbitale
- 42 Meatus acusticus externus
- 43 Foramen mastoideum
- 44 Foramen ovale
- 45 Foramen spinosum
- 46 Foramen lacerum
- 47 Canalis caroticus
- 48 Foramen jugulare
- 49 Foramen stylomastoideum
- 50 Foramen incisivum
- 51 Foramen palatinum majus
- 52 Foramen mentale
- 53 Foramen mandibulae

Visus Interno, Basis Cranii

- 54 Fossa cranii anterior
- 55 Fossa cranii media
- 56 Fossa cranii posterior
- 57 Crista frontalis
- 58 Crista galli
- 59 Lamina cribrosa
- 60 Jugum sphenoidale
- 61 Ala minor ossis sphenoidalis
- 62 Ala major ossis sphenoidalis
- 63 Sella turcica
- 65 Protuberantia occipitalis interna
- 66 Foramen rotundum
- 67 Porus acusticus internus
- 68 Canalis hypoglossi

A22, A22/1, Sinus Basis Cranii

- 69 Sinus sagittalis superior
- 70 Sinus sphenoparietalis
- 71 Sinus cavernosus
- 72 Sinus intercavernosus
- 73 Plexus basilaris
- 74 Sinus petrosus superior
- 75 Sinus petrosus inferior
- 76 Sinus sigmoideus
- 77 Sinus transversus
- 78 Sinus occipitalis
- 79 A. meningea anterior
- 80 A. et v. meningea media
- 81 Ramus meningeus a. occipitalis

Mandibula

- 90 Dens incisivus permanens medialis inferior
- 91 Dens caninus permanens inferior
- 92 Dens molaris permanens I. inferior
- 92a Pulpa dentis
- 93 Dens molaris permanens III. inferior
- 94 A. et v. mentalis
- 95 Plexus dentalis inferior

Latin

A22/1, Musculi

- 1 M. temporalis
- 2 M. corrugator supercilii
- 3 M. orbicularis oculi
- 3a Pars orbitalis
- 3b Pars palpebralis
- 4 M. nasalis
- 5 M. depressor septi
- 6 M. levator labii superioris alaeque nasi
- 7 M. zygomaticus major
- 8 M. zygomaticus minor
- 10 M. levator anguli oris
- 11 M. buccinator
- 12 M. masseter
- 16 M. mentalis
- 17 M. pterygoideus lateralis
- 18 M. pterygoideus medialis
- 20 M. sternocleidomastoideus
- 21 M. splenius capitis
- 22 M. longissimus capitis
- 23 M. digastricus
- 24 M. occipitofrontalis, venter occipitalis
- 25 M. trapezius
- 26 M. semispinalis capitis
- 27 M. rectus capitis posterior minor
- 28 M. obliquus capitis superior
- 29 M. rectus capitis posterior major
- 30 M. rectus capitis lateralis
- 31 M. rectus capitis anterior
- 32 M. longus capitis
- 33a M. styloglossus
- 33b M. stylohyoideus
- 33c M. stylopharyngeus
- 34 M. levator veli palatini
- 35 M. tensor veli palatini
- 36 M. mylohyoideus
- 37a M. genioglossus
- 38 M. geniohyoideus

A21 Numbered Classic Skull, 3-part

English

A22 Classic Skull, with Opened Lower Jaw, 3-part

A22/1 Classic Skull with Opened Lower Jaw, painted, 3-part

Exterior view bones

- 1 Frontal bone
- 2 Parietal bone
- 2a Interparietal bone
- 3 Occipital bone
- 4 Temporal bone
- 5 Mastoid process
- 6 Zygomatic process
- 7 Articular tubercle
- 8 Mandibular fossa
- 9 Styloid process
- 10 Greater wing of sphenoid
- 11 Zygomatic bone
- 12 Nasal bone
- 13 Maxilla
- 14 Lacrimal bone
- 15 Ethmoidal bone
- 16 Vomer
- 17 Palatine bone
- 18 Sphenoid
- 19 Occipital condyle
- 20 Mandible
- 21 Coronoid process
- 22 Condylar process

Cranial sutures

- 23 Coronal suture
- 24 Sagittal suture
- 25 Lambdoid suture
- 25a Transverse occipital suture
- 26 Occipitomastoid suture
- 27 Parietomastoid suture
- 28 Squamosal suture
- 29 Sphenosquamous suture
- 29a Sphenofrontal suture
- 30 Temporozygomatic suture
- 31 Frontozygomatic suture
- 32 Zygomaticomaxillary suture
- 33 Frontonasal suture
- 33a Internasal suture
- 34 Frontomaxillary suture
- 34a Nasomaxillary suture
- 34b Lacrimomaxillary suture
- 35 Sphenozygomatic suture
- 36 Intermaxillary suture
- 37 Median palatine suture
- 38 Transverse palatine suture

Foramina and canals

- 39 Optic canal
- 39a Superior orbital fissure
- 39b Inferior orbital fissure
- 40 Fossa of lacrimal sac
- 41 Infraorbital foramen
- 42 External acoustic meatus
- 43 Mastoid foramen
- 44 Foramen ovale
- 45 Foramen spinosum
- 46 Foramen lacerum
- 47 Carotid canal
- 48 Jugular foramen
- 49 Stylomastoid foramen
- 50 Incisive foramen
- 51 Foramen palatinum majus
- 52 Mental foramen
- 53 Mandibular foramen

Interior view, Cranial base

- 54 Anterior cranial fossa
- 55 Medial cranial fossa
- 56 Posterior cranial fossa
- 57 Frontal crest
- 58 Crista galli
- 59 Lamina cribrosa
- 60 Jugum sphenoidale
- 61 Lesser wing of sphenoid
- 62 Greater wing of sphenoid
- 63 Sella turcica
- 65 Internal occipital protuberance
- 66 Foramen rotundum
- 67 Internal acoustic pore
- 68 Hypoglossal canal

Sinus of cranial base

- 69 Superior sagittal sinus
- 70 Sphenoparietal sinus
- 71 Cavernous sinus
- 72 Intercavernous sinuses
- 73 Basilar plexus
- 74 Superior petrosal sinus
- 75 Inferior petrosal sinus
- 76 Sigmoid sinus
- 77 Transverse sinus
- 78 Occipital sinus
- 79 Anterior meningeal artery
- 80 Middle meningeal artery and vein
- 81 Meningeal branch of occipital artery

A21 Numbered Classic Skull, 3-part
A22 Classic Skull, with Opened Lower Jaw, 3-part
A22/1 Classic Skull with Opened Lower Jaw, painted, 3-part

Mandible

- 90 Lower central permanent incisor tooth
- 91 Lower permanent canine tooth
- 92 Lower first permanent molar tooth
- 92a Dental pulp
- 93 Wisdom tooth [third molar]
- 94 Mental artery and vein
- 95 Inferior dental nervous plexus

Muscles

- 1 Temporalis
- 2 Corrugator supercillii
- 3 Orbicularis oculi
- 3a Orbital part
- 3b Palpebral part
- 4 Nasalis
- 5 Depressor septi nasi
- 6 Levator labii superioris alaeque nasi
- 7 Zygomaticus major
- 8 Zygomaticus minor
- 10 Levator anguli oris
- 11 Buccinator
- 12 Masseter
- 16 Mentalis
- 17 Lateral pterygoid
- 18 Medial pterygoid
- 20 Sternocleidomastoid
- 21 Splenius capitis
- 22 Longissimus capitis
- 23 Digastric
- 24 Occipital belly of occipitofrontal
- 25 Trapezius
- 26 Semispinalis capitis
- 27 Rectus capitis posterior minor
- 28 Obliquus capitis superior
- 29 Rectus capitis posterior major
- 30 Rectus capitis lateralis
- 31 Rectus capitis anterior
- 32 Longus capitis
- 33a Styloglossus
- 33b Stylohyoid
- 33c Stylopharyngeus
- 34 Levator veli palatini
- 35 Tensor veli palatini
- 36 Mylohyoid
- 37a Genioglossus
- 38 Geniohyoid



A21 Klassik-Schädel mit Nummerierung, 3-teilig

Deutsch

A22 Klassik-Schädel mit eröffnetem Unterkiefer, 3-teilig

A22/1 Klassik-Schädel mit eröffnetem Unterkiefer, bemalt, 3-teilig

Aussenansicht Knochen

- 1 Stirnbein
- 2 Scheitelbein
- 2a Zwischenscheitelbein („Inkabein“)
- 3 Hinterhauptbein
- 4 Schläfenbein
- 5 Warzenfortsatz
- 6 Jochbeinfortsatz
- 7 Gelenkhöcker
- 8 Unterkiefergrube
- 9 Griffelfortsatz
- 10 Großer Keilbeinflügel
- 11 Jochbein
- 12 Nasenbein
- 13 Oberkiefer
- 14 Tränenbein
- 15 Siebbein
- 16 Pflugscharbein
- 17 Gaumenbein
- 18 Keilbein
- 19 Gelenkfortsatz des Hinterhauptbeins
- 20 Unterkiefer
- 21 Kronenfortsatz
- 22 Gelenkfortsatz des Unterkiefers

Knochennähte des Schädels

- 23 Kranznaht
- 24 Pfeilnaht
- 25 Lambdanaht
- 25a Querverlaufende Hinterhauptnaht
- 26 Hinterhaupt-Warzenfortsatz-Naht
- 27 Scheitelbein-Warzenfortsatz-Naht
- 28 Schuppennaht
- 29 Keilbein-Schläfenbein-Naht
- 29a Keilbein-Stirnbein-Naht
- 30 Schläfenbein-Jochbein-Naht
- 31 Stirnbein-Jochbein-Naht
- 32 Jochbein-Oberkiefer-Naht
- 33 Stirnbein-Nasenbein-Naht
- 33a Nasenbeinnaht
- 34 Stirnbein-Oberkiefer-Naht
- 34a Nasenbein-Oberkiefer-Naht
- 34b Tränenbein-Oberkiefer-Naht
- 35 Keilbein-Jochbein-Naht
- 36 Oberkiefernaht
- 37 Mittlere Gaumenbeinnaht
- 38 Quere Gaumenbeinnaht

Öffnungen und Kanäle

- 39 Sehnervkanal
- 39a Obere Augenhöhlepalte
- 39b Untere Augenhöhlepalte
- 40 Tränensackgrube
- 41 Öffnung unterhalb der Augenhöhle
- 42 Äußerer Gehörgang
- 43 Loch am Warzenfortsatz
- 44 Ovale Loch
- 45 Rundliche knöcherne Öffnung in der Schädelbasis
- 46 Öffnung zwischen Hinterhauptbein, Keilbeinkörper und Schläfenbein
- 47 Halsschlagaderkanal
- 48 Öffnung zwischen Hinterhaupt- und Schläfenbein (Drosselloch)
- 49 Griffel-Warzenfortsatz-Loch
- 50 Schneidezahnloch
- 51 Großes Gaumenloch
- 52 Öffnung im Kinnbereich des Unterkiefers
- 53 Unterkieferloch

Innenansicht Schädelbasis

- 54 Vordere Schädelgrube
- 55 Mittlere Schädelgrube
- 56 Hintere Schädelgrube
- 57 Stirnbeinleiste
- 58 Hahnenkamm
- 59 Siebplatte
- 60 Joch des Keilbeins
- 61 Kleiner Keilbeinflügel
- 62 Großer Keilbeinflügel
- 63 Türkensattel
- 65 Innere Erhebung der Hinterhauptsschuppe
- 66 Rundes Loch
- 67 Innerer Gehörgang
- 68 Kanal für den XII. Hirnnerv

Blutleiter der Schädelbasis

- 69 Oberer Pfeilblutleiter
- 70 Keilbein-Scheitelbein-Blutleiter
- 71 Blutleiter rechts bzw. links des Keilbeins
- 72 Blutleiter, die die Blutleiter rechts bzw. links des Keilbeins verbinden
- 73 Grundvenengeflecht der harten Hirnhaut
- 74 Oberer Felsenbeinblutleiter
- 75 Unterer Felsenbeinblutleiter
- 76 S-förmiger Blutleiter
- 77 Quer verlaufender Blutleiter
- 78 Hinterhauptblutleiter

A21 Klassik-Schädel mit Nummerierung, 3-teilig
A22 Klassik-Schädel mit eröffnetem Unterkiefer, 3-teilig
A22/1 Klassik-Schädel mit eröffnetem Unterkiefer, bemalt, 3-teilig

- 79 Vordere Hirnhautschlagader
- 80 Mittlere Hirnhautschlagader und -vene
- 81 Hirnhautzweig der Hinterhauptschlagader

- 36 Unterkiefer-Zungenbein-Muskel
- 37a Kinn-Zungen-Muskel
- 38 Kinn-Zungenbein-Muskel

Unterkiefer

- 90 Unterer mittlerer bleibender Schneidezahn
- 91 Unterer bleibender Eckzahn
- 92 Unterer erster bleibende Mahlzahn
- 92a Zahnmark
- 93 Weisheitszahn
- 94 Kinnschlagader und -vene
- 95 Unteres Nervengeflecht

Muskeln

- 1 Schläfenmuskel
- 2 Augenbrauensenkler
- 3 Augenringmuskel
- 3a Augenteil
- 3b Augenlidteil
- 4 Nasenmuskel
- 5 Senker von Nasenspitze und -scheidewand
- 6 Muskel, der die mittlere Oberlippe und den Nasenflügel hebt
- 7 Großer Jochbeinmuskel
- 8 Kleiner Jochbeinmuskel
- 10 Mundwinkelheber
- 11 Wangenmuskel
- 12 Kaumuskel
- 16 Kinnmuskel
- 17 Äußerer Flügelmuskel
- 18 Innerer Flügelmuskel
- 20 Kopfwendemuskel
- 21 Riemenmuskel des Kopfes
- 22 Kopfansatz des langen Rückenmuskels
- 23 Zweibäuchiger Unterkiefermuskel
- 24 Stirn-Hinterhaupt-Muskel, hinterer Bauch
- 25 Kappenmuskel
- 26 Halbdornmuskel des Kopfes
- 27 Kleiner hinterer gerader Kopfmuskel
- 28 Oberer querer Kopfmuskel
- 29 Großer hinterer gerader Kopfmuskel
- 30 Seitlicher gerader Kopfmuskel
- 31 Vorderer gerader Kopfmuskel
- 32 Langer Kopfmuskel
- 33a Griffelfortsatz-Zungen-Muskel
- 33b Griffelfortsatz-Zungenbein-Muskel
- 33c Griffelfortsatz-Schlund-Muskel
- 34 Gaumensegelheber
- 35 Gaumensegelspanner

A21 Cráneo clásico con numeración, 3 partes

Español

A22 Cráneo clásico con mandíbula abierta, desmontable en 3 piezas

A22/1 Cráneo clásico con mandíbula abierta, pintado, 3 partes

Vista externa huesos

- 1 Hueso frontal
- 2 Hueso parietal
- 2a Hueso interparietal
- 3 Hueso occipital
- 4 Hueso temporal
- 5 Apófisis mastoides
- 6 Proceso cigomático
- 7 Tubérculo articular
- 8 Fosa mandibular
- 9 Apófisis estiloides
- 10 Hueso esfenoides, ala mayor
- 11 Hueso cigomático
- 12 Hueso nasal
- 13 Maxilar
- 14 Hueso lacrimal
- 15 Hueso etmoidal
- 16 Vómer
- 17 Hueso palatino
- 18 Hueso esfenoides
- 19 Cóndilo occipital
- 20 Mandíbula
- 21 Apófisis coronoides
- 22 Apófisis condilar

Suturas craneanas

- 23 Sutura coronal
- 24 Sutura sagital
- 25 Sutura lambdoidea
- 25a Sutura occipital transversa
- 26 Sutura occipitomastoidea
- 27 Sutura parietomastoidea
- 28 Sutura escamosa
- 29 Sutura esfenoescomosa
- 29a Sutura esfenofrontal
- 30 Sutura temporocigomática
- 31 Sutura frontocigomática
- 32 Sutura cigomaticomaxilar
- 33 Sutura frontonasal
- 33a Sutura internasal
- 34 Sutura frontomaxilar
- 34a Sutura nasomaxilar
- 34b Sutura lacrimomaxilar
- 35 Sutura esfenocigomática
- 36 Sutura intermaxilar
- 37 Sutura palatina media
- 38 Sutura palatina transversa

Fisuras y Conductos

- 39 Conducto óptico
- 39a Fisura orbitaria superior
- 39b Fisura orbitaria inferior
- 40 Fosa del saco lacrimal
- 41 Orificio infraorbitario
- 42 Conducto auditivo externo
- 43 Orificio mastoideo
- 44 Fosa oval
- 45 Orificio espinoso
- 46 Agujero rasgado anterior
- 47 Conducto carotídeo
- 48 Orificio yugular
- 49 Orificio estilomastoideo
- 50 Orificio incisivo
- 51 Orificio palatino mayor
- 52 Orificio mentoniano
- 53 Orificio mandibular

Vista interna, Base del cráneo

- 54 Fosa craneal anterior
- 55 Fosa craneal media
- 56 Fosa craneal posterior
- 57 Cresta frontal
- 58 Crista galli
- 59 Lámina cribosa
- 60 Yugo esfenoidal
- 61 Hueso esfenoides, ala menor
- 62 Hueso esfenoides, ala mayor
- 63 Silla turca
- 65 H. occipital, protuberancia interna
- 66 Orificio redondo
- 67 Orificio auditivo interno
- 68 Conducto hipogloso

Senos de la base del cráneo

- 69 Seno sagital superior
- 70 Seno esfenoparietal
- 71 Seno cavernoso
- 72 Seno intercavernosos
- 73 Plexo basilar
- 74 Seno petroso superior
- 75 Seno petroso inferior
- 76 Seno sigmoideo
- 77 Seno transverso
- 78 Seno occipital
- 79 Arteria meníngea anterior
- 80 Arteria y vena meníngea media
- 81 Ramo meníngeo de la arteria occipital

Mandíbula

- 90 Dientes incisivos centrales inferiores permanentes
- 91 Dientes caninos inferiores permanentes
- 92 Primer molar inferior permanente
- 92a Pulpa dental
- 93 Muelas del juicio
- 94 Arteria y vena mentonianas
- 95 Plexo dental inferior

Músculos

- 1 M. temporal
- 2 M. superciliar
- 3 M. orbicular del ojo
- 3a Porción orbitaria
- 3b Porción palpebral
- 4 M. nasal
- 5 M. depresor del tabique
- 6 M. elevador del labio superior y del ala de la nariz
- 7 M. cigomático mayor
- 8 M. cigomático menor
- 10 M. canino
- 11 M. buccinador
- 12 M. masetero
- 16 M. mental
- 17 M. pterigoideo lateral
- 18 M. pterigoideo medial
- 20 M. estrenocleidomastoideo
- 21 M. esplenio de la cabeza
- 22 M. longísimo de la cabeza
- 23 Músculo digástrico
- 24 M. occipitofrontal, vientre occipital
- 25 M. trapecio
- 26 M. semiespinoso de la cabeza
- 27 M. recto posterior menor de la cabeza
- 28 M. oblicuo superior de la cabeza
- 29 M. recto posterior mayor de la cabeza
- 30 M. recto lateral de la cabeza
- 31 M. recto anterior de la cabeza
- 32 M. largo de la cabeza
- 33a M. estilogloso
- 33b M. estilohioideo
- 33c M. estilofaríngeo
- 34 Músculo elevador del paladar
- 35 Músculo tensor del paladar
- 36 M. milohioideo
- 37a M. geniogloso
- 38 M. geniohioideo



A21 Crâne classique avec numérotation, en 3 parties

Français

A22 Crâne classique avec mandibule ouverte, en 3 parties

A22/1 Crâne classique avec mandibule ouverte et peinte, en 3 parties

Vue extérieure os

- 1 Os frontal
- 2 Os pariétal
- 2a Os interpariétal (Inca)
- 3 Os occipital
- 4 Os temporal
- 5 Processus mastoïde
- 6 Processus zygomatique
- 7 Tubercule articulaire
- 8 Fosse mandibulaire
- 9 Processus styloïde
- 10 Grande aile du sphénoïde
- 11 Os zygomatique
- 12 Os nasal
- 13 Maxillaire supérieur
- 14 Os lacrymal
- 15 Os ethmoïde
- 16 Vomer
- 17 Os palatin
- 18 Os sphénoïde
- 19 Condyle occipital
- 20 Mandibule
- 21 Processus coronoïde
- 22 Processus condyloïde

Sutures crâniennes

- 23 Suture coronale
- 24 Suture sagittale
- 25 Suture lambdoïde
- 25a Suture occipitale transverse
- 26 Suture occipito-mastoïdienne
- 27 Suture pariéto-mastoïdienne
- 28 Suture squameuse
- 29 Suture sphéno-squameuse
- 29a Suture fronto-sphénoïdale
- 30 Suture fronto-zygomatique
- 31 Suture zygomatiko-frontale
- 32 Suture zygomatiko-maxillaire
- 33 Suture fronto-nasale
- 33a Suture internasale
- 34 Suture fronto-maxillaire
- 34a Suture naso-maxillaire
- 34b Suture lacrymo-maxillaire
- 35 Suture sphéno-zygomatique
- 36 Suture intermaxillaire
- 37 Suture palatine médiane
- 38 Suture palatine transverse

Foramens et canaux

- 39 Canal optique
- 39a Fissure orbitaire supérieure
- 39b Fissure orbitaire inférieure
- 40 Fosse du sac lacrymal
- 41 Foramen infra-orbitaire
- 42 Méat acoustique externe
- 43 Foramen mastoïdien
- 44 Foramen ovale
- 45 Foramen épineux
- 46 Foramen lacéré
- 47 Canal carotidien
- 48 Foramen jugulaire
- 49 Foramen stylo-mastoïdien
- 50 Foramen incisif
- 51 Foramen grand palatin
- 52 Foramen mentonnier
- 53 Foramen mandibulaire

Vue intérieure base du crâne

- 54 Fosse crânienne antérieure
- 55 Fosse crânienne moyenne
- 56 Fosse crânienne postérieure
- 57 Crête frontale
- 58 Crista galli
- 59 Lame criblée
- 60 Jugum sphénoïdal
- 61 Petite aile du sphénoïde
- 62 Grande aile du sphénoïde
- 63 Selle turcique
- 65 Protubérance occipitale interne
- 66 Foramen rond
- 67 Méat acoustique interne
- 68 Canal hypoglosse

Sinus de la base du crâne


- 69 Sinus sagittal supérieur
- 70 Sinus sphéno-pariétal
- 71 Sinus caverneux
- 72 Sinus intracaverneux
- 73 Plexus basilaire
- 74 Sinus pétreux supérieur
- 75 Sinus pétreux inférieur
- 76 Sinus sigmoïde
- 77 Sinus transverse
- 78 Sinus occipital
- 79 Artère méningée antérieure
- 80 Artère et veine méningées moyennes
- 81 Rameau méningé de l'artère occipitale

Mandibule

- 90 Incisive médiane permanente inférieure
- 91 Canine permanente inférieure
- 92 Première molaire permanente inférieure
- 92a Pulpe dentaire
- 93 Troisième molaire permanente inférieure
- 94 Artère et veine mentonnières
- 95 Plexus dentaire inférieur

Muscles

- 1 Muscle temporal
- 2 Muscle corrugateur du sourcil
- 3 Muscle orbiculaire de l'œil
- 3a Partie orbitaire
- 3b Partie palpébrale
- 4 Muscle nasal
- 5 Muscle abaisseur du septum nasal
- 6 Muscle élévateur de la lèvre supérieure et de l'aile du nez
- 7 Muscle grand zygomatique
- 8 Muscle petit zygomatique
- 10 Muscle élévateur de l'angle de la bouche
- 11 Muscle buccinateur
- 12 Muscle masséter
- 16 Muscle mentonnier
- 17 Muscle ptérygoidien latéral
- 18 Muscle ptérygoidien médial
- 20 Muscle sterno-cléido-mastoïdien
- 21 Muscle splénius de la tête
- 22 Muscle longissimus de la tête
- 23 Muscle digastrique
- 24 Muscle occipito-frontal, ventre occipital
- 25 Muscle trapèze
- 26 Muscle semi-épineux de la tête
- 27 Muscle petit droit postérieur de la tête
- 28 Muscle oblique supérieur de la tête
- 29 Muscle grand droit postérieur de la tête
- 30 Muscle droit latéral de la tête
- 31 Muscle droit antérieur de la tête
- 32 Muscle long de la tête
- 33a Muscle stylo-glosse
- 33b Muscle stylo-hyoïdien
- 33c Muscle stylo-pharyngien
- 34 Muscle élévateur du voile du palais
- 35 Muscle tenseur du voile du palais
- 36 Muscle mylo-hyoïdien
- 37a Muscle génio-glosse
- 38 Muscle génio-hyoïdien



A21 Crânio clássico com estruturas numeradas, 3 peças

Português

A22 Crânio clássico com mandíbula aberta, 3 peças

A22/1 Crânio clássico com mandíbula aberta, colorido, 3 peças

Vista externe ossos

- 1 Osso frontal
- 2 Osso parietal
- 2a Osso interparietal
- 3 Osso occipital
- 4 Osso temporal
- 5 Processo mastóide
- 6 Processo zigomático
- 7 Tubérculo articular
- 8 Fossa mandibular
- 9 Processo estilóide
- 10 Osso esfenoide, asa maior
- 11 Osso zigomático
- 12 Osso nasal
- 13 Maxilar
- 14 Osso lacrimal
- 15 Osso etmóide
- 16 Vômer
- 17 Osso palatino
- 18 Osso esfenoide
- 19 Côndilo occipital
- 20 Mandíbula
- 21 Processo coronóide
- 22 Processo condilar

Suturas cranianas

- 23 Sutura coronal
- 24 Sutura sagital
- 25 Sutura lambdóide
- 25a Sutura occipital transversa
- 26 Sutura occipitomastoidea
- 27 Sutura parietomastoidea
- 28 Sutura escamosa
- 29 Sutura esfenoescomosa
- 29a Sutura esfenofrontal
- 30 Sutura temporozigomática
- 31 Sutura frontozigomática
- 32 Sutura zigomaticomaxilar
- 33 Sutura frontonasal
- 33a Sutura internasal
- 34 Sutura frontomaxilar
- 34a Sutura nasomaxilar
- 34b Sutura lacrimomaxilar
- 35 Sutura esfenozigomática
- 36 Sutura intermaxilar
- 37 Sutura palatina mediana
- 38 Sutura palatina transversa

Foraminas e canais

- 39 Canal óptico
- 39a Físura orbitaria superior
- 39b Fissura orbitária inferior
- 40 Fossa do saco lacrimal
- 41 Forame infra-orbitário
- 42 Meato auditivo externo
- 43 Forame mastóide
- 44 Foramen oval
- 45 Forame espinhoso
- 46 Forame lácero
- 47 Canal carótido
- 48 Forame jugular
- 49 Forame estilomastóide
- 50 Forame incisivo
- 51 Forame palatino maior
- 52 Forame mentoniano
- 53 Forame mandibular

Vista interna base do crânio

- 54 Fossa craniana anterior
- 55 Fossa craniana média
- 56 Fossa craniana posterior
- 57 Crista frontal
- 58 Crista de galo
- 59 Lâmina cribrosa
- 60 Jugo cribrosa
- 61 Asa menor do osso esfenoide
- 62 Osso esfenoide, asa maior
- 63 Sela turca
- 65 Protuberância occipital interna
- 66 Forame redondo
- 67 Poro acústico interno
- 68 Canal hipoglossal

Seno da base do crânio

- 69 Seio sagital superior
- 70 Seio esfenoparietal
- 71 Seio cavernoso
- 72 Seio intercavernoso
- 73 Plexo basilar
- 74 Seio petroso superior
- 75 Seio petroso inferior
- 76 Seio sigmóide
- 77 Seio transversal
- 78 Seio occipital
- 79 Artéria meníngea anterior
- 80 Artéria e veia meníngea medianas
- 81 Ramo meníngeo da artéria occipital

A21 Crânio clássico com estruturas numeradas, 3 peças
A22 Crânio clássico com mandíbula aberta, 3 peças
A22/1 Crânio clássico com mandíbula aberta, colorido, 3 peças

Mandíbula

- 90 Dentes incisivos permanentes mediais inferiores
- 91 Dentes caninos permanentes inferiores
- 92 Dente molar primeiro inferior permanente
- 92a Pulpa dental
- 93 Dentes de ciso
- 94 Artéria e veia do queixo
- 95 Plexo dental inferior

Músculos

- 1 Músculo temporal
- 2 Músculo corrugador dos supercílios
- 3 Músculo orbicular do olho
- 3a Porção orbital
- 3b Porção palpebral
- 4 Músculo nasal
- 5 Músculo depressor do sépto
- 6 Músculo elevador do lábio superior e da asa do nariz
- 7 Músculo zigomático maior
- 8 Músculo zigomático menor
- 10 Músculo elevador do ângulo da boca
- 11 Músculo buscinador
- 12 Músculo masseter
- 16 Músculo mentoniano
- 17 Músculo pterigóideo lateral
- 18 Músculo pterigóideo medial
- 20 Músculo esternocleidomastóideo
- 21 Músculo esplênio da cabeça
- 22 Músculo traquelomastóideo
- 23 Músculo digástrico
- 24 Ventre occipital do músculo occipitofrontal
- 25 Músculo trapézio
- 26 Músculo semi-espinhal da cabeça
- 27 Músculo reto posterior menor da cabeça
- 28 Músculo oblíquo superior da cabeça
- 29 Músculo reto posterior maior da cabeça
- 30 Músculo reto lateral da cabeça
- 31 Músculo reto anterior da cabeça
- 32 Músculo longo da cabeça
- 33a Músculo estiloglosso
- 33b Músculo estiloióideo
- 33c Músculo estilofaríngeo
- 34 Músculo elevador do paladar
- 35 Músculo tensor do paladar
- 36 Músculo miloióideo
- 37a Músculo genioglosso
- 38 Músculo genioióideo



A21 Cranio, modello classico, con numerazione, in 3 parti

Italiano

A22 Cranio, modello classico, con mandibola aperta, in 3 parti

A22/1 Cranio, modello classico, con mandibola aperta, dipinto, in 3 parti

Vista esterna ossa

- 1 Osso frontale
- 2 Osso parietale
- 2a Osso interparietale
- 3 Osso occipitale
- 4 Osso temporale
- 5 Mastoide
- 6 Processo zigomatico
- 7 Tubercolo articolare
- 8 Fossa mandibolare
- 9 Processo stiloideo
- 10 Osso sfenoide, ala grande
- 11 Osso zigomatico
- 12 Osso nasale
- 13 Mascella
- 14 Osso lacrimale
- 15 Osso etmoide
- 16 Vomero
- 17 Osso palatino
- 18 Osso sfenoide
- 19 Condilo occipitale
- 20 Mandibola
- 21 Processo coronoideo
- 22 Processo condiloideo

Suture craniali

- 23 Sutura coronaria
- 24 Sutura sagittale
- 25 Sutura lamboidea
- 25a Sutura occipitale trasversa
- 26 Sutura occipitomastoidea
- 27 Sutura parietomastoidea
- 28 Sutura squamosa
- 29 Sutura sfenosquamosa
- 29a Sutura sfenofrontale
- 30 Sutura temporozigomatica
- 31 Sutura frontozigomatica
- 32 Sutura zigomaticomascellare
- 33 Sutura frontonasale
- 33a Sutura internasale
- 34 Sutura frontomascellare
- 34a Sutura nasomascellare
- 34b Sutura lacrimomascellare
- 35 Sutura sfenozigomatica
- 36 Sutura intermascellare
- 37 Sutura palatina mediana
- 38 Sutura palatina trasversa

Forami e canali

- 39 Canale ottico
- 39a Fissure orbitaire supérieure
- 39b Fessura orbitale inferiore
- 40 Fossa della ghiandola lacrimale
- 41 Foro infraorbitale
- 42 Meato acustico esterno
- 43 Foro mastoideo
- 44 Forame ovale
- 45 Foro spinoso
- 46 Foro lacero
- 47 Canale carotico
- 48 Foro giugulare
- 49 Foro stilo-mastoideo
- 50 Foro di Stensen
- 51 Foro palatino grande
- 52 Foro mentale
- 53 Foro della mandibola

Vista interna, base del cranio

- 54 Fossa anteriore del cranio
- 55 Fossa media del cranio
- 56 Fossa posteriore del cranio
- 57 Cresta frontale
- 58 Cresta di gallo
- 59 Lamina cribrosa
- 60 Giogo sfenoidale
- 61 Osso sfenoide, ala piccola
- 62 Osso sfenoide, ala grande
- 63 Sella turcica
- 65 Osso occipitale, protuberanza interna
- 66 Foro rotondo
- 67 Poro acustico interno
- 68 Canale dell'ipoglossio

Seno della Base del cranio

- 69 Seno sagittale superiore
- 70 Seno sfenoparietale
- 71 Seno cavernoso
- 72 Seno intercavernoso
- 73 Plesso basilare
- 74 Seno petroso inferiore
- 75 Seno petroso superiore
- 76 Seno sigmoideo
- 77 Seno trasverso
- 78 Seno occipitale
- 79 A. meningea anteriore
- 80 A. e v. meningea media
- 81 Ramo meningeo dell'arteria occipitale

Mandibola

- 90 Incisivo permanente centrale inferior
- 91 Canino permanente inferiore
- 92 Primo molare permanente inferiore
- 92a Polpa dentale
- 93 Terzo molare permanente inferiore
- 94 A. e v. del mento
- 95 Plesso dentale inferiore

Muscoli

- 1 M. temporale
- 2 M. corrugatore del sopracciglio
- 3 M. orbicolare dell'occhio
- 3a Porzione orbitale
- 3b Porzione palpebrale
- 4 M. nasale
- 5 M. depressore del setto nasale
- 6 M. elevatore del labbro superiore e dell'ala del naso
- 7 M. zigomatico grande
- 8 M. zigomatico piccolo
- 10 M. elevatore dell'angolo della bocca
- 11 M. buccinatore
- 12 M. massetere
- 16 M. mentale
- 17 M. pterigoideo
- 18 M. pterigoideo mediale
- 20 M. sternocleidomastoideo
- 21 M. splenio del capo
- 22 M. piccolo complesso
- 23 M. digastrico
- 24 M. occipitofrontale, ventre occipitale
- 25 M. trapezio
- 26 M. grande complesso
- 27 M. retto del capo posteriore piccolo
- 28 M. obliquo del capo superiore
- 29 M. retto del capo posteriore grande
- 30 M. retto del capo
- 31 M. retto del capo anteriore
- 32 M. lungo del capo
- 33a M. stiloglosso
- 33b M. stiloioideo
- 33c M. stilofaringeo
- 34 M. elevatore del velo palatino
- 35 M. tensore del velo palatino
- 36 M. miloioideo
- 37a M. genioglosso
- 38 M. genioioideo



A21 頭蓋, 番号表示付, 3分解モデル
A22 頭蓋, 下顎開放型, 3分解モデル
A22/1 頭蓋, 下顎開放・筋色表示, 3分解モデル

日本語

外側

骨

- 1 前頭骨
- 2 頭頂骨
- 2a 頭頂間骨
- 3 後頭骨
- 4 側頭骨
- 5 乳様突起
- 6 頬骨突起
- 7 関節結節
- 8 下顎窩
- 9 茎状突起
- 10 蝶形骨大翼
- 11 頬骨
- 12 鼻骨
- 13 上顎骨
- 14 涙骨
- 15 篩骨
- 16 鋤骨
- 17 口蓋骨
- 18 蝶形骨
- 19 後頭頰
- 20 下顎骨
- 21 筋突起
- 22 関節突起

縫合

- 23 冠状縫合
- 24 矢状縫合
- 25 ラムダ状縫合
- 25a 横後頭縫合
- 26 後頭乳突縫合
- 27 頭頂乳突縫合
- 28 鱗状縫合
- 29 蝶鱗縫合
- 29a 蝶前頭縫合
- 30 側頭頰骨縫合
- 31 前頭頰骨縫合
- 32 頰骨上顎縫合
- 33 前頭鼻骨縫合
- 33a 鼻骨間縫合
- 34 前頭上顎縫合
- 34a 鼻骨上顎縫合
- 34b 涙骨上顎縫合
- 35 蝶頰骨縫合
- 36 上顎間縫合
- 37 正中口蓋縫合
- 38 横口蓋縫合

孔および管視神経管

- 39 視神経管
- 39a 上眼窩裂
- 39b 下眼窩裂
- 40 涙囊窩
- 41 眼窩下孔
- 42 外耳道
- 43 乳突孔
- 44 卵円孔
- 45 棘孔
- 46 破裂孔
- 47 頸動脈管
- 48 頸静脈孔
- 49 茎乳突孔
- 50 切歯孔
- 51 大口蓋孔
- 52 おとがい孔
- 53 下顎孔

内側

頭蓋底

- 54 前頭蓋窩
- 55 中頭蓋窩
- 56 後頭蓋窩
- 57 前頭稜
- 58 鶏冠
- 59 篩板
- 60 蝶形骨隆起
- 61 小翼
- 62 大翼
- 63 トルコ鞍
- 65 内後頭隆起
- 66 正円孔
- 67 内耳孔
- 68 舌下神経管

A22 のみ

頭蓋底静脈洞

- 69 上矢状静脈洞
- 70 蝶形頭頂静脈洞
- 71 海綿静脈洞
- 72 海綿間静脈洞
- 73 脳底静脈叢
- 74 上錐体静脈洞
- 75 下錐体静脈洞
- 76 S 状静脈洞
- 77 横静脈洞
- 78 後頭静脈洞
- 79 前硬膜動脈
- 80 中硬膜動脈・静脈
- 81 後頭動脈硬膜枝

下顎骨

- 90 下顎中切歯
- 91 下顎犬歯
- 92 下顎大白歯
- 92a 歯髄
- 93 下顎第三大白歯
- 94 おとがかい動脈・静脈
- 95 下歯神経叢

- 22 頭最長筋
- 23 顎二腹筋
- 24 後頭前頭筋・後頭筋
- 25 僧帽筋
- 26 頭半棘筋
- 27 小後頭直筋
- 28 上頭斜筋
- 29 大後頭直筋
- 30 外側頭直筋
- 31 前頭直筋
- 32 頭長筋
- 33a 茎突舌筋
- 33b 茎突舌骨筋
- 33c 茎突咽頭筋
- 34 口蓋帆挙筋
- 35 口蓋帆張筋
- 36 顎舌骨筋
- 37a おとがかい舌筋
- 38 おとがかい舌骨筋

A22/1 のみ

筋肉

- 1 側頭筋
- 2 皺眉筋
- 3 眼輪筋
- 3a 眼窩部
- 3b 涙嚢部
- 4 鼻筋
- 5 鼻中隔下制筋
- 6 上唇鼻翼挙筋
- 7 大頬骨筋
- 8 小頬骨筋
- 10 口角挙筋
- 11 頬筋
- 12 咬筋
- 16 おとがかい筋
- 17 外側翼突筋
- 18 内側翼突筋
- 20 胸鎖乳突筋

A21 Классический череп, нумерованный, из 3 частей;

Русский

A22 Классический череп с открытой нижней челюстью, из 3 частей;

A22/1 Классический череп с открытой нижней челюстью, раскрашенный, из 3 частей

Вид снаружи, кости

- 1 Лобная кость
- 2 Теменная кость
- 2a Межтеменная кость
- 3 Затылочная кость
- 4 Височная кость
- 5 Сосцевидный отросток
- 6 Скуловой отросток
- 7 Суставной бугорок височной кости
- 8 Нижнечелюстная ямка
- 9 Шиловидный отросток височной кости
- 10 Большое крыло клиновидной кости
- 11 Скуловая кость
- 12 Носовая кость
- 13 Верхняя челюсть
- 14 Слезная кость
- 15 Решетчатая кость
- 16 Сошник
- 17 Небная кость
- 18 Клиновидная кость
- 19 Затылочный мыщелок
- 20 Нижняя челюсть
- 21 Венечный отросток
- 22 Мыщелковый отросток

Швы черепа

- 23 Венечный шов
- 24 Сагитальный шов
- 25 Ламбдовидный шов
- 25a Поперечный затылочный шов
- 26 Затылочно-сосцевидный шов
- 27 Теменно-сосцевидный шов
- 28 Чешуйчатый шов
- 29 Клиновидно-чешуйчатый шов
- 29a Клиновидно-лобный шов
- 30 Височно-скуловой шов
- 31 Лобно-скуловой шов
- 32 Скуловерхнечелюстной шов
- 33 Лобно-носовой шов
- 33a Межносовой шов
- 34 Лобно-верхнечелюстной шов
- 34a Носоверхнечелюстной шов
- 34b Слезно-верхнечелюстной шов
- 35 Клиновидно-скуловой шов
- 36 Межверхнечелюстной шов
- 37 Срединный небный шов
- 38 Поперечный небный шов

Ямки и каналы

- 39 Зрительный канал
- 39a Верхняя глазничная щель
- 39b Нижняя глазничная щель
- 40 Ямка слезного мешка
- 41 Подглазничное отверстие
- 42 Наружный слуховой проход
- 43 Сосцевидное отверстие височной кости
- 44 Овальное отверстие
- 45 Остистое отверстие
- 46 Рваное отверстие
- 47 Сонный канал
- 48 Яремное отверстие
- 49 Шилососцевидное отверстие височной кости
- 50 Резцовое отверстие
- 51 Большое небное отверстие
- 52 Подбородочное отверстие
- 53 Нижнечелюстное отверстие

Вид изнутри, основание черепа

- 54 Передняя черепная ямка
- 55 Средняя черепная ямка
- 56 Задняя черепная ямка
- 57 Лобный гребень
- 58 Петушинный гребень
- 59 Решётчатая пластинка
- 60 Клиновидное возвышение
- 61 Малое крыло клиновидной кости
- 62 Большое крыло клиновидной кости
- 63 Турецкое седло
- 65 Внутренний затылочный выступ
- 66 Круглое отверстие
- 67 Внутреннее слуховое отверстие
- 68 Канал подъязычного нерва

Синусы основания черепа

- 69 Верхний сагитальный синус
- 70 Клиновидно-теменной синус
- 71 Кавернозный синус
- 72 Межпещеристые синусы
- 73 Базиллярное сплетение
- 74 Верхний каменистый синус
- 75 Нижний каменистый синус
- 76 Сигмовидный синус
- 77 Поперечный синус
- 78 Затылочный синус
- 79 Передняя менингеальная артерия
- 80 Средняя менингеальная артерия и средняя

A21 Классический череп, нумерованный, из 3 частей;
A22 Классический череп с открытой нижней челюстью, из 3 частей;
A22/1 Классический череп с открытой нижней челюстью,
раскрашенный, из 3 частей

менингеальная вена

81 Менингеальная ветвь затылочной артерии

Нижняя челюсть

90 Постоянный нижний центральный резец

91 Постоянный нижний клык

92 Постоянный нижний первый моляр

92а Пульпа

93 Зуб мудрости [третий моляр]

94 Подбородочная артерия и подбородочная вена

95 Нижнечелюстное зубное сплетение

Мышцы

1 Височная мышца

2 Мышца, сморщивающая бровь

3 Круговая мышца глаза

3а Орбитальная часть

3b Вековая часть

4 Носовая мышца

5 Мышца, опускающая перегородку носа

6 Мышца, поднимающая верхнюю губу и крыло носа

7 Большой отросток скуловой кости

8 Малый отросток скуловой кости

10 Мышца, поднимающая угол рта

11 Щечная мышца

12 Жевательная мышца

16 Подбородочная мышца

17 Латеральная крыловидная мышца

18 Медиальная крыловидная мышца

20 Грудино-ключично-сосцевидная мышца

21 Ременная мышца головы

22 Длиннейшая мышца

23 Двубрюшная мышца

24 Затылочное брюшко затылочно-лобной мышцы

25 Трапециевидная мышца

26 Полуостистая мышца головы

27 Малая задняя прямая мышца головы

28 Верхняя косая мышца головы

29 Большая задняя прямая мышца головы

30 Латеральная прямая мышца головы

31 Передняя прямая мышца головы

32 Длинная мышца головы

33а Шилоязычная мышца

33b Шилоподъязычная мышца

33с Шилоглоточная мышца

34 Мышца, поднимающая небную занавеску

35 Мышца, напрягающая небную занавеску

36 Челюстно-подъязычная мышца

37а Подбородочно-язычная мышца

38 Подбородочно-подъязычная мышца

A21, 带有标号的经典颅骨模型, 有3部分组成;
 A22, 经典颅骨模型, 模型上下颌关节被打开, 有3部分组成;
 A22/1经典的颅骨模型, 模型上下颌关节被打开, 染有不同的色彩, 有3部分组成。

骨骼的外面观

- 1 额骨
- 2 顶骨
- 2a 顶骨间骨质
- 3 枕骨
- 4 颞骨
- 5 乳突
- 6 颧弓
- 7 关节结节
- 8 下颌窝
- 9 茎突
- 10 蝶骨大翼
- 11 颧骨
- 12 鼻骨
- 13 颧骨
- 14 泪骨
- 15 筛骨
- 16 犁骨
- 17 腭骨
- 18 蝶骨
- 19 枕骨髁
- 20 下颌骨
- 21 冠突
- 22 髁突

颅缝

- 23 冠状缝
- 24 矢状缝
- 25 人字缝
- 25a 枕横缝
- 26 枕乳缝
- 27 顶乳缝
- 28 鳞缝
- 29 蝶鳞缝
- 29a 蝶额缝
- 30 颞颥缝
- 31 额颞缝
- 32 颞颌缝
- 33 额鼻缝
- 33a 鼻骨内缝
- 34 额骨上颌骨缝
- 34a 鼻骨上颌骨缝
- 34b 泪骨上颌骨缝
- 35 蝶颞缝
- 36 上颌骨间缝
- 37 颧正中缝
- 38 颧横缝

孔和管道

- 39 视神经管
- 39a 眶上裂
- 39b 眶下裂
- 40 泪囊窝
- 41 眶下孔
- 42 外耳孔
- 43 乳突孔
- 44 卵圆孔
- 45 棘孔
- 46 破裂孔
- 47 颈动脉管
- 48 颈静脉孔
- 49 茎乳孔
- 50 门齿孔
- 51 腭大孔
- 52 颞孔
- 53 下颌孔

内面观, 颅底

- 54 前颅窝
- 55 内侧颅窝
- 56 后颅窝
- 57 额嵴
- 58 鸡冠
- 59 筛板
- 60 蝶鞍
- 61 蝶骨小翼
- 62 蝶骨大翼
- 63 蝶鞍
- 65 内部枕骨粗隆
- 66 圆孔
- 67 内耳门
- 68 舌下神经管

颅底鼻腔

- 69 上矢状窦
- 70 蝶顶窦
- 71 海绵窦
- 72 海绵窦间窦
- 73 基底神经丛
- 74 岩上窦
- 75 岩下窦
- 76 乙状窦
- 77 横窦
- 78 枕窦
- 79 脑膜前动脉
- 80 脑膜中动脉和静脉
- 81 枕动脉的脑膜支

中文

A21, 带有标号的经典颅骨模型, 有3部分组成;
A22, 经典颅骨模型, 模型上下颌关节被打开, 有3部分组成;
A22/1经典的颅骨模型, 模型上下颌关节被打开, 染有不同的
色彩, 有3部分组成。

下颚骨

- 90 下中央永久门齿
- 91 下永久犬齿
- 92 下永久第一磨牙
- 92a 牙髓
- 93 智齿[第三磨牙]
- 94 颞动脉和静脉
- 95 下牙神经丛

肌肉

- 1 颞肌
- 2 皱眉肌
- 3 眼轮匝肌
- 3a 眶部
- 3b 眼睑部
- 4 鼻肌
- 5 降鼻中隔翼
- 6 提上唇鼻翼肌
- 7 颧大肌
- 8 颧小肌
- 10 提嘴角肌
- 11 颊肌
- 12 咬肌
- 16 颞肌
- 17 翼外肌
- 18 翼内肌
- 20 胸锁乳突肌
- 21 头夹肌
- 22 头最长肌
- 23 二腹肌
- 24 枕额肌枕部
- 25 斜方肌
- 26 头半棘肌
- 27 头后小直肌
- 28 头上斜肌
- 29 头后大直肌
- 30 头外侧直肌
- 31 头前直肌
- 32 头长肌
- 33a 茎突舌肌
- 33b 茎突舌骨肌
- 33c 茎突咽肌
- 34 腭帆提肌
- 35 腭帆张肌
- 36 下颌舌骨肌
- 37a 颞舌肌
- 38 颞舌骨肌



