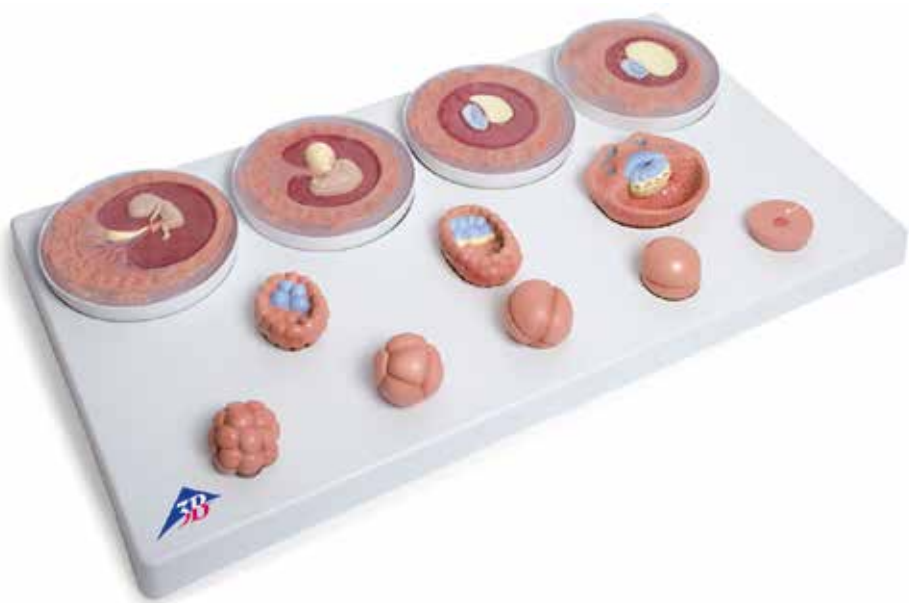



VG391

(1001257)

Latin

- 1 Ovum (Oocytus)
- 2 Pronucleus
- 3 Gametus masculinus (Spermatozoon, Spermium)
- 4 Blastomere
- 5 Blastocoel (Blastocele)
- 6 Trophoblastus
- 7 Embryoblastus
- 8 Embryoblastus: Epiblastus
- 9 Embryoblastus: Hypoblastus
- 10 Lacunae
- 11 Cavitas amniotica
- 12 Saccus vitellinus
- 13 Extraembryonal mesenchyme
- 14 Cavitas chorionica
- 15 Connecting stalk
- 16 Arcus branchiales
- 17 Vesicula ophthalmica
- 18 Cor sigmoideum
- 19 Funiculus umbilicalis
- 20 Chorion frondosum
- 21 Chorion laeve

Embryo development in 12 stages

English

A The development of human embryo from fertilization up to the end of the second month of pregnancy

B Oocyte at the time of fertilization (conception)

The development of an individual (ontogenesis) begins with fertilization. When the pronuclei of the oocyte and sperm cell merge, the genetic material of the father and mother is combined. Fertilization takes place in the broader section of the Fallopian tube (ampulla tubae uterinae) once the gametes (sperm cells, sperms) have reached the female genital tract. Thanks to the intervention of specific enzymes, the sperm cells pass through the zona pellucida and the attached follicles into the female gametes (oocytes). This process is called impregnation. After impregnation, the female and male genetic material from the nucleus and the sperm head with half a set of chromosomes each are present as pronuclei in the oocyte. Before the pronucleus membrane breaks up and the mother's and father's chromosomes start to form pairs, the genetic material is duplicated, so that there are two copies of the paired genome. The resultant cell is referred to as a zygote. While it is being carried through the Fallopian tube into the uterus, the zygote continues developing to form a blastocyst.

C Zygote in the 2 cell stage

About 30 hours after fertilization, the zygote divides through a process called cleavage into two individual cells that are called blastomeres. They are smaller than the mother cell, as the zona pellucida that surrounds them remains intact up until around day 5.

D Zygote in the 4 cell stage

The resultant blastomeres continue to divide so that by about 40 to 50 hours after fertilization the 4 cell stage is reached. From this stage on, the cells no longer divide synchronously, so that cleavage stages with odd numbers of blastomeres can occur.

E Zygote in the 8 cell stage

Around 55 hours after fertilization the 8 cell stage is reached. As the resulting embryo looks like a mulberry, this stage is referred to as the mulberry stage. The embryo is referred to as the morula, after the Latin word *morum* meaning mulberry.

F Morula

The blastomeres start to organize themselves into an inner cell group forming the embryo itself (embryoblasts) and an outer cell group that feeds the embryo (trophoblasts). The trophoblast provides the embryonic part of the placenta and a part of the embryonic sacs.

G Blastocyte, approx. day 4

Around day 4 after fertilization, the intercellular spaces flow together forming a cavity inside the embryo. This cavity contains a highly nutritious fluid from the Fallopian tubes and the endometrial cavity. The cavity wall is formed of trophoblasts, to which the embryoblast clings as a protrusion. The embryo is now referred to as a blastocyst. The zona pellucida that is still wrapped around the embryo begins to break up. The trophoblasts form the hormone called HCG (human chorionic gonadotrophin) that signals the pregnancy to the mother's body. The cells of the embryoblast are referred to as embryonic stem cells. All the types of cells of the new organism stem from them.

H Blastocyte, approx. day 5

At the end of the first week of development, the embryoblast is divided into epiblasts (blue) and hypoblasts (yellow). These layers of cells form the round germinal disc. The embryoblast then goes on to form three germ layers (germinal epithelia), from which all tissues and organs of the embryo will come.

I Blastocyst, approx. day 8-9

On around day 6 after fertilization, nesting begins (implantation, nidation). Once the blastocyst has “hatched” from the zona pellicula, it comes into contact with the uterine mucous (endometrium). The trophoblast cells multiply where they come into contact with the endometrium. These superficial cells release protein-dissolving enzymes, replacing and destroying the cover cells of the endometrium, so that the blastocyst can enter the connective tissues of the endometrium (invasion).

J Embryo, approx. day 11

After the embryo has become embedded on around day 11, the endometrium starts being digested by protein splitting enzymes of the superficial trophoblast cells, so that the embryo can receive nutrients from the mother's tissue (histiotrophic phase). The embryo starts to receive nutrients from the mother's blood (haematrophic phase) as soon as the lacunae that have formed in the superficial trophoblasts have attached themselves to the vessels of the endometrium. On around day 12 after fertilization the trophoblast forms villi which it uses to grow into the endometrium. The amniotic sac forms between the epiblasts and the deep trophoblast cells. The yoke sac comes about through the migration of hypoblast cells. The embryoblast then comprises two vesicles. Extraembryonic (menschymal) connective tissue is formed between the embryoblast and the trophoblast.

K Embryo, approx. day 20

As the mesenchymal connective tissue develops, it is pushed to the edge so that it surrounds the embryo only and coats the inside of the trophoblasts. The cavity that forms between them is called the chorionic cavity (extraembryonic coelom). The connective tissue between the trophoblasts and the embryo forms the body stalk which is the anlage for the umbilical cord. The embryonic urinary vesicle (allantois), an eversion of the yolk sac, grows into the body stalk. The three germinal epithelia (germ layers), the ectoderm, the mesoderm and the endoderm, from which the various types of tissue and organs are formed, produce the germinal disc. The nervous system and parts of the sensory organs are formed essentially from the ectoderm. The mesoderm provides the connective tissue of the skin and musculature, large parts of the urogenital system and the connective tissue and musculature of the gastrointestinal tract. The endoderm is involved in the formation of the intestinal tract.

L Embryo at around the end of the 1st month of pregnancy

The germinal disc bends and folds sideways, so that the embryo takes on its c-form, and the amniotic cavity becomes bigger. In the area between the anlage of the head and the trunk, there are four so called pharyngeal arches (branchial arches) which are involved in forming the face, nasal cavities, mouth, pharynx, throat and larynx. The left eye anlage, the left optic vesicle, the cardiac anlage can be recognized as a protrusion on the embryo.

Embryo development in 12 stages

English

M Embryo at around the end of the 2nd month of pregnancy

The body stem with the vessels that have grown into it has joined with the yolk sack stem to form the umbilical cord. The amniotic cavity becomes larger and displaces the chorionic cavity. It contains fluid from the urinary vesicle of the embryo (amniotic fluid). The amniotic fluid protects the embryo until birth from drying out and damage from the outside. On the former implantation pole, the villi grow more strongly (chorion frondosum), while the villi in the other areas decrease in number (chorion laeve). The head takes up almost half of the embryo's crown-rump length due to the rapid growth of the brain anlage (primordium). The primordia of the upper arm and forearm, thigh and lower leg, as well as fingers and toes can be clearly recognized.

- 1 Oocyte (Ovum)
- 2 Pronucleus
- 3 Male gamete (Sperm cell, Sperm)
- 4 Blastomere (Segmentation sphere, Cleavage cell)
- 5 Blastocyst cavity (Cleavage cavity, Segmentation cavity)
- 6 Trophoblast
- 7 Embryoblast
- 8 Embryoblast: Epiblast
- 9 Embryoblast: Hypoblast
- 10 Lacunae
- 11 Amniotic cavity
- 12 Yolk sac
- 13 Extraembryonal mesenchyme
- 14 Chorionic cavity (Extraembryonic coelom)
- 15 Connecting stalk
- 16 Branchial arches
- 17 Ophthalmic vesicle
- 18 Primitive heart tube
- 19 Umbilical cord
- 20 Chorion frondosum
- 21 Chorion laeve

A Die Entwicklung des menschlichen Keimes von der Befruchtung bis zum Ende des 2. Schwangerschaftsmonats

Deutsch

Keimesentwicklung in 12 Stadien

B Eizelle zum Zeitpunkt der Befruchtung (Konzeption)

Die Entwicklung eines Individuums (Ontogenese) beginnt mit der Befruchtung. Durch Verschmelzung der Vorkerne von Ei- und Samenzelle kommt es zur Vereinigung mütterlichen und väterlichen Erbmaterials. Die Befruchtung findet im erweiterten Abschnitt des Eileiters (Ampulla tubae uterinae) statt, nachdem männliche Keimzellen (Samenzellen, Spermien) in den weiblichen Genitaltrakt gelangt sind. Mit Hilfe bestimmter Enzyme dringt die Samenzelle durch die Eihaut (Zona pellucida) und anhängende Follikelzellen in die weibliche Keimzelle (Eizelle, Oozyte) ein. Diesen Vorgang nennt man Imprägnation. Nach der Imprägnation liegen das weibliche und das männliche Erbmaterial aus dem Eikern und dem Spermienkopf mit jeweils einem halben Chromosomensatz als Vorkerne in der Eizelle vor. Bevor es zur Auflösung der Vorkernmembranen und Paarbildung der sich entsprechenden mütterlichen und väterlichen Chromosomen kommt, findet eine Verdoppelung des jeweiligen Erbmaterials statt, so dass das gepaarte Erbgut nach der Vereinigung in doppelter Ausführung vorliegt. Die entstandene Zelle wird als Zygote bezeichnet. Während ihres Transports durch den Eileiter in die Gebärmutterhöhle entwickelt sich die Zygote zur Blastozyste weiter.

C Zygote im 2-Zellen-Stadium

Etwa 30 Stunden nach der Befruchtung teilt sich die Zyg



ote durch Furchung in zwei einzelne Zellen, die als den. Sie sind kleiner als die Mutterzelle, da die diese umgebende Eihaut (Zona

pellucida) etwa bis zum 5. Tag erhalten bleibt.

D Zygote im 4-Zellen-Stadium

Die entstandenen Blastomeren teilen sich weiter, so dass etwa 40-50 Stunden nach der Befruchtung das 4-Zell-Stadium erreicht wird. Ab diesem Stadium verlaufen die Zellteilungen nicht mehr synchron, so dass Furchungsstadien mit ungeraden Blastomerenzahlen gefunden werden.

E Zygote im 8-Zellen-Stadium

Etwa 55 Stunden nach der Befruchtung ist das 8-Zellen-Stadium erreicht. Wegen der Ähnlichkeit des entstandenen Keimes mit einer Maulbeere spricht man ab diesem Stadium auch vom Maulbeerstadium. Der Keim wird als Maulbeerkeim oder, nach dem lateinische Wort Morum für Maulbeere, als Morula bezeichnet.

F Morula

Die Blastomeren beginnen, sich in eine innere, den Embryo bildende Zellgruppe (Embryoblast) und eine äußere, den Embryo ernährende Zellgruppe (Trophoblast) zu ordnen. Der Trophoblast liefert den embryonalen Teil des Mutterkuchens (Plazenta) sowie einen Teil der Fruchthüllen.

G Blastozyste, ca. 4. Tag

Etwa am 4. Tag nach der Befruchtung ist im Innern des Keims durch Zusammenfließen von Zwischenzellräumen eine Höhle entstanden, die nährstoffreiche Flüssigkeit aus dem Eileiter und dem Gebärmutterhohlraum enthält. Die Wand der Höhle wird vom Trophoblasten gebildet, dem der Embryoblast als Vorwölbung anliegt. Der Keim wird nun als Blastozyste bezeichnet. Die den Keim noch umgebende Eihaut (Zona pellucida) beginnt sich aufzulösen. Der Trophoblast bildet das Hormon hCG

Keimesentwicklung in 12 Stadien

Deutsch

(humanes Choriongonadotropin), das dem Mutterorganismus die Schwangerschaftschaft signalisiert. Die Zellen des Embryoblasten werden auch als embryonale Stammzellen bezeichnet. Aus ihnen können alle Zellarten des neuen Organismus hervorgehen.

H Blastozyte, ca. 5. Tag

Am Ende der ersten Entwicklungswoche ist der Embryoblast in Epiblast (blau) und Hypoblast (gelb) gegliedert. Beide Zelllagen bilden die runde Keimscheibe. Aus dem Embryoblasten gehen später die drei Keimblätter hervor, aus denen alle Gewebe und Organe des Embryos entstehen.

I Blastozyste, ca. 8.-9. Tag

Etwas am 6. Tag nach der Befruchtung beginnt die Einnistung (Implantation, Nidation). Nachdem die Blastozyste der Zona pellucida „entschlüpft“ ist, tritt sie in Kontakt mit der Gebärmutterschleimhaut (Endometrium). An der Berührungsstelle vermehren sich die Trophoblastenzellen. Diese oberflächlichen Zellen verdrängen und zerstören durch Freisetzung eweißauflösender Enzyme die Deckzellschicht der Gebärmutterschleimhaut, so dass die Blastozyste ins Bindegewebe der Gebärmutterschleimhaut gelangen kann (Invasion).

J Keimling, ca. 11. Tag

Nach der Implantation des Keims um den 11. Tag wird die Gebärmutterschleimhaut durch eweißspaltende Enzyme der oberflächlichen Trophoblastenzellen angedaut, wodurch der Keimling Nährstoffe aus dem mütterlichen Gewebe erhält (histiotrophe Phase). Die Versorgung mit Nährstoffen aus dem mütterlichen Blut (hämatotrophe Phase) erfolgt, sobald die Hohlräume (Lakunen), die sich im oberflächlichen Trophoblasten gebildet haben, Anschluss an die Gefäße der Gebärmutterschleimhaut bekommen. Um den 12. Tag nach der Befruchtung bildet der Trophoblast Zotten, mit denen er in die Gebärmutterschleimhaut vorwächst. Zwischen dem Epiblasten und den tiefen Trophoblastenzellen hat sich die Amnionhöhle gebildet. Durch Auswanderung von Hypoblastenzellen ist der Dottersack entstanden. Der Embryoblast besteht

somit nun aus zwei Bläschen. Zwischen dem Embryoblasten und dem Trophoblasten entsteht extraembryonales Bindegewebe (Mesenchym).

K Keimling, ca. 20. Tag

Mit fortschreitender Entwicklung wird das extraembryonale Bindegewebe an den Rand gedrängt, so dass es nur noch den Keim umgibt und den Trophoblasten innen auskleidet. Der dazwischen entstandene Hohlraum wird als Chorionhöhle (extraembryonales Zölon) bezeichnet. Das Bindegewebe zwischen dem Trophoblasten und dem Keimling bildet als Anlage der Nabelschnur den sogenannten Haftstiel. In diesen hinein wächst der embryonale Harnsack (Allantois), eine Ausstülpung des Dottersacks. Die drei Keimblätter Ektoderm, Mesoderm und Entoderm, aus denen jeweils verschiedene Gewebe und Organe hervorgehen, bilden die Keimscheibe. Aus dem Ektoderm entstehen im Wesentlichen das Nervensystem und Anteile der Sinnesorgane. Das Mesoderm liefert das Bindegewebe von Haut und Muskulatur, große Anteile des Urogenitalsystems sowie Bindegewebe und Muskulatur des Magen-Darmtrakts. Das Entoderm ist an der Bildung des Darmrohres beteiligt.

L Embryo gegen Ende des 1. Schwangerschaftmonats

Durch Krümmung und seitliche Abfaltung der Keimscheibe hat der Embryo seine C-Form erhalten, die Amnionhöhle hat sich vergrößert. Im Bereich zwischen den Anlagen von Kopf und Rumpf sind vier sogenannte Schlundbögen (Branchialbögen) entstanden, die wesentlich an der Bildung von Gesicht, Nasenhöhlen, Mund, Schlund, Hals und Kehlkopf beteiligt sind. Ferner sind an dem Keimling die linke Augenanlage, das linke Augenbläschen, und die Herzanlage als Vorwölbung zu erkennen.

M Embryo gegen Ende des 2. Schwangerschaftsmonats

Der Haftstiel mit den eingewachsenen Gefäßen hat sich mit dem Dottersackstiel zur Nabelschnur vereinigt. Die Amnionhöhle wird größer und verdrängt die Chorionhöhle. Sie enthält Flüssigkeit aus der der Harnblase des Embryos (Fruchtwasser). Das Fruchtwasser schützt den Keimling bis zur Geburt vor Austrocknung und Schäden von außen. Am ehemaligen Implantationspol sind die Zotten stärker gewachsen (Chorion frondosum), während sich die Zotten in den übrigen Bereichen zurückbilden (Chorion laeve). Durch rasches Wachstum der Gehirnanlage nimmt der Kopf fast die Hälfte der der Scheitel-Steiß-Länge des Keimlings ein. Die Anlagen von Ober- und Unterarm, Ober- und Unterschenkel, sowie Finger und Zehen sind deutlich zu erkennen.

- 1 Weibliche Keimzelle (Eizelle)
- 2 Vorkern der Eizelle
- 3 Männliche Keimzelle (Samenzelle)
- 4 Furchungszelle (Blastomere)
- 5 Blastozystenhöhle
- 6 Trophoblast
- 7 Embryoblast
- 8 Embryoblast: Epiblast
- 9 Embryoblast: Hypoblast
- 10 Lakunen
- 11 Amnionhöhle
- 12 Dottersack
- 13 Extraembryonales Bindegewebe (Mesenchym)
- 14 Chorionhöhle (extraembryonales Zölom)
- 15 Haftstiel
- 16 Schlundbögen (Branchialbögen)
- 17 Augenbläschen
- 18 Herzanlage
- 19 Nabelschnur
- 20 Zottenreicher Teil der Zottenhaut (Chorion)
- 21 Glatte Teil der Zottenhaut (Chorion)

Desarrollo del cigoto en 12 estadios

Primaria y Segundo Trimestre de la gestación

Español

B Desarrollo del cigoto en la fecundación (concepción) hasta

El desarrollo del individuo (Ontogénesis) comienza con la fecundación. Mediante la fusión de los núcleos del óvulo y del espermatozoide se produce la unión del material genético materno y paterno. La fecundación tiene lugar en la parte ensanchada de la trompa de Falopio (en la región de la ampolla uterina) después de que los cigotos masculinos (espermatozoides) penetran en el tracto genital femenino. Con la ayuda de determinadas enzimas, el cigoto masculino traspasa la membrana del óvulo (Zona pelúcida) y las células foliculares subyacentes, penetrando en el cigoto femenino. Este proceso se denomina impregnación. Tras la impregnación, el material genético procedente de los gametos masculino y femenino, con la mitad de la carga genética respectivamente, reposan en forma de pronúcleos en el interior del cigoto. Antes de producirse la disolución de la membrana de los pronúcleos y el emparejamiento de los cromosomas maternos y paternos, se produce la restauración del número diploide de cromosomas, de modo que una vez emparejados, dispongamos del material genético duplicado. La célula resultante se denomina cigoto. Durante su viaje por la trompa de Falopio hasta la matriz, el cigoto sigue su desarrollo, convirtiéndose en un blastocito.

C Cigoto en estadio bicelular

Unas 30 horas después de la fecundación, el cigoto se di



vide por mitosis en dos células nuevas, llamadas e, debido a que la membrana celular (Zona pelúcida) se conserva hasta más o menos el 5º día de gestación.

D Cigoto en estadio tetracelular

Los blastómeros resultantes se vuelven a dividir, de modo que unas 40 o 50 horas tras la fecundación se alcanza el estadio tetracelular. A partir de este estadio las divisiones celulares ya no se producen de manera sincronizada, de modo que pueden darse estadios de segmentación con números de blastómeros impares.

E Cigoto en estadio octocelular

Transcurridas unas 55 horas tras la fecundación, se alcanza el estadio octocelular. Por semejanza del cigoto resultante con una mora, estadio se denomina mórular. El cigoto se denomina mórula.

F Mórula

Los blastómeros empiezan a disponer sus células en un grupo celular interno que dará lugar al embrión (el embrioblasto), y a otro externo que nutrirá al blastocito (el trofoblasto). El trofoblasto formará la parte embrionaria de la placenta, así como una parte de la bolsa amniótica.

G Blastocito, aproximadamente 4º día

Aproximadamente al 4º día después de la fecundación, en el interior del cigoto se ha formado una hueco gracias a la unión de los diferentes espacios intercelulares. Este hueco contiene líquido rico en nutrientes procedente de las trompas de Falopio y de la cavidad de la matriz. La pared de esta cavidad está formada por el trofoblasto, al que se adhiere el embrioblasto en forma de protuberancia. A partir de ahora el cigoto se denomina blastocito. La zona pelúcida, que aún envuelve al cigoto, empieza a disolverse. El trofoblasto empieza a segregar la hormona hCH (gonadotropina coriónica humana), que envía al organismo de la madre la señal de que está embarazada. Las células del embrioblasto también se denominan células madre embrionales. A partir de ellas se pueden desarrollar todos los tipos de células del organismo.

Desarrollo del cigoto en 12 estadíos

H Blastocito, aproximadamente 5º día

Al final de la primera semana de desarrollo, el embrioblasto se divide en epiblasto (azul) e hipoblasto (amarillo). Ambas láminas forman el disco germinal. Más adelante, a partir del embrioblasto se formarán las tres láminas germinales, a partir de las cuales se van a desarrollar todos los tejidos y órganos del embrión.

I Blastocito, aproximadamente 8º a 9º día

Más o menos al 6º día tras la fecundación tiene lugar la nidación. Una vez que el blastocito se ha deshecho de la zona pelúcida, entra en contacto con la mucosa de la matriz, el endometrio. En la zona de contacto se multiplican las células del trofoblasto. Estas células superficiales desplazarán y destruirán, mediante la liberación de enzimas proteolíticas la capa del epitelio superficial de la mucosa de la matriz, de modo que el blastocito penetra el tejido conjuntivo de la mucosa del útero (Invasión).

J Cigoto, aproximadamente 11º día

Tras la nidación, que se produce alrededor del 11º día, el cigoto erosiona la mucosa uterina destruyéndola parcialmente mediante unas enzimas proteolíticas, accediendo así a los nutrientes del tejido materno (fase histotrófica). Se produce el suministro de nutrientes con la sangre materna (fase hematotrófica) en el momento que se han formado unas cavidades (lagunas) en el trofoblasto superficial que se conectan con los vasos sanguíneos maternos del endometrio. Alrededor del 12º día tras la fecundación, el trofoblasto forma vellosidades con las que penetra en la mucosa uterina. Entre el epiblasto y las células trofoblásticas más profundas se ha formado la cavidad amniótica. El saco vitelino se ha formado a partir de células del endoblasto emigradas. Por lo tanto, ahora el embrioblasto está formado por dos vesículas. Entre el embrioblasto y el trofoblasto se forma el tejido conjuntivo extraembrional (mesenquima).

K Cigoto, aproximadamente 20º día

Conforme avanza el desarrollo el tejido conjuntivo extraembrional es desplazado hacia un lado, de modo que queda envolviendo solamente al embrión y reviste el trofoblasto en su interior. La cavidad resultante se denomina cavidad exocelómica (saco vitelino primitivo). El tejido que hay entre el trofoblasto y el cigoto forma el esbozo del futuro cordón umbilical, el pedículo de fijación. El seno urogenital (alantoides), origina un pequeño divertículo que influye en este pedículo. Las tres láminas germinales que forman el disco germinal trilaminar, ectodermo, mesodermo y endodermo, darán lugar a los distintos tipos de tejidos y a los órganos. A partir del ectodermo se generan principalmente el sistema nervioso y partes de los órganos sensoriales. A partir del mesodermo se forman el tejido conjuntivo de la piel y de la musculatura, una gran parte del sistema urogenital, así como el tejido conjuntivo y la musculatura del tracto estomacal e intestinal. A partir del endodermo se origina una parte del intestino.

L El cigoto al final del 1º mes de gestación

Se produce el plegamiento del disco germinal y su rotación lateral, confiriendo así al cigoto su forma en „C“. Aumenta el tamaño de la cavidad amniótica. En la zona donde se esbozan la cabeza y el tronco, se han formado cuatro arcos branquiales, que tienen una participación importante en la formación de la cara, senos nasales, boca, tráquea, cuello y laringe. Además, se pueden reconocer en el cigoto la inducción del ectodermo del ojo izquierdo, y la vesícula óptica del ojo izquierdo y el área cardiogénica en forma de protuberancias.

M El cigoto al final del 2º mes de gestación

El pedículo con los capilares a los que se ha unido, junto con el saco vitelino, se unen formando el cordón umbilical. La cavidad amniótica aumenta de tamaño, desplazando la cavidad coriónica. Contiene líquido del seno urogenital del embrión (líquido amniótico). El líquido amniótico protege al cigoto de deshidratarse y de los daños del exterior hasta el momento de su nacimiento. En él, las vellosidades coriónicas se han desarrollado dando lugar al corion frondoso, mientras que las vellosidades coriónicas en las otras zonas comienzan a desaparecer (corion leve). Debido a un rápido crecimiento del nodo primitivo, este ocupa casi la mitad de la longitud caudo-craneal del ectoblasto. Los esbozos de brazos, piernas, antebrazos y pantorrillas, así como de los dedos de las manos y de los pies, son claramente reconocibles.

- 1 Gónada femenina (Óvulo)
- 2 Pornúcleo del óvulo
- 3 Gónada masculina (Espermatozoide)
- 4 Blastómero
- 5 Cavidad citoblástica
- 6 Trofoblasto
- 7 Embrioblasto
- 8 Embrioblasto: Epiblasto
- 9 Embrioblasto: Hipoblasto
- 10 Lagunas
- 11 Cavidad amniótica
- 12 Saco vitelino
- 13 tejido conjuntivo embrional (Mesénquima)
- 14 Cavidad coriónica (Celoma embrionario)
- 15 Pedículo
- 16 Arcos branquiales
- 17 Vesícula óptica
- 18 (Área cardiogena) Área Cardiogena
- 19 Cordón umbilical
- 20 Corion frondoso
- 21 Corion calvo (ó) o leve

Développement embryonnaire en 12 stades

A Le développement de l'embryon humain depuis la fécondation jusqu'à la fin du deuxième mois de grossesse

B Ovule au moment de la fécondation (conception)

Le développement d'un individu (ontogénèse) commence par la fécondation. La fusion des pronucléus de l'ovule et des cellules germinales permet la réunion du matériel génétique maternel et paternel. La fécondation s'effectue dans une partie élargie de l'oviducte (Ampulla tubae uterinae), après que les cellules reproductrices (cellules germinales spermatozoïdes) soient parvenues dans le tractus génital féminin. À l'aide d'enzymes particuliers les spermatozoïdes pénètrent dans la paroi de l'œuf (zone pellucide) et les cellules folliculaires attachées dans la cellule germinale féminine (ovule, ovocyte). Ce processus est appelé imprégnation. Après l'imprégnation, le matériel génétique féminin et masculin du noyau de l'ovule et de la tête du spermatozoïde sont dans le pronucléus de l'ovule avec chacun une moitié du matériel chromosomique. Avant la destruction de la membrane du pronucléus et la formation des paires de chromosomes maternels et paternels correspondants se produit un dédoublement de chaque matériel génétique, ce qui fait que le matériel héréditaire apparié existe en double exemplaire après la réunion. La cellule produite est appelée zygote. Pendant son transport à travers l'oviducte dans la cavité utérine le zygote se développe en blastocyste.

C Zygote au stade de 2 cellules

Environ 30 heures après la fécondation, le zygote se divise par segmentation en deux cellules individuelles appelées blastomères. Elles sont plus petites que la cellule mère, étant donné que cette coiffe environnante (zone pellucide) reste conservée jusqu'à 5 jours.

D Zygote au stade de 4 cellules

Les blastomères formés se divisent encore, ce qui fait qu'environ 40 à 50 heures après la fécondation, le stade à 4 cellules est atteint. À partir de ce stade les divisions cellulaires ne sont plus synchrones, ce qui fait qu'on peut trouver des nombres impairs de blastomères.

E Zygote au stade de 8 cellules

Le stade à 8 cellules est atteint environ 55 heures après la fécondation. Du fait de la ressemblance de l'embryon avec une mûre on désigne également ce stade sous le nom de morula. L'embryon est appelé morula, d'après le mot latin *Morum* qui signifie mûre.

F Morula

Les blastomères commencent à s'organiser en un groupe de cellules formant l'intérieur de l'embryon (embryoblaste) et en un groupe de cellules externes qui apportent les nutriments à l'embryon (trophoblaste). Le trophoblaste donne la partie embryonnaire du placenta (placenta) ainsi qu'une partie des annexes embryonnaires.

G Blastocyste, à environ 4 jours

Environ au 4ème jour suivant la fécondation, apparaît à l'intérieur de l'embryon une cavité suite à la confluence des espaces intercellulaires, qui contient un liquide riche en nutriments provenant de l'oviducte et de la cavité utérine. La paroi de la cavité est formée du trophoblaste qui est adhérent comme une prééminence à l'embryoblaste. L'embryon est alors appelé blastocyste. La membrane qui enveloppe encore

Développement embryonnaire en 12 stades

Français

l'embryon (zone pellucide) commence à se désagréger. Le trophoblaste produit l'hormone hCG (gonadotrope chorionique humaine), qui signale la grossesse à l'organisme maternel. Les cellules de l'embryoblaste sont également appelées cellules souches embryonnaires. Elles peuvent donner tous les types cellulaires du nouvel organisme.

H Blastocyste, à environ 5 jours

À la fin de la première semaine de développement, l'embryoblaste se divise en épiblaste (bleu) et en hypoblaste (jaune). Les deux couches de cellules forment le blastoderme arrondi. Les embryoblastes vont donner plus tard les trois feuillettes embryonnaires à partir desquels tous les tissus et organes de l'embryon vont se développer.

I Blastocyste, à environ 8 à 9 jours

La nidation commence environ au 6ème jour après la fécondation (implantation, nidation). Après que le blastocyste se soit « échappé » de la zone pellucide, il entre en contact avec la muqueuse utérine (endomètre). Les cellules du trophoblaste se multiplient au niveau de la zone de contact. Ces cellules superficielles refoulent et détruisent la couche cellulaire de couvercle de la muqueuse utérine par la libération de protéases, ce qui fait que les blastocystes peuvent parvenir dans le tissu conjonctif de la muqueuse utérine (invasion).

J Embryon, à environ 11 jours

Après l'implantation de l'embryon, vers le 11ème jour, la muqueuse utérine est digérée par les protéases des cellules superficielles du trophoblaste, ce qui permet à l'embryon de recevoir des nutriments du tissu maternel (phase histiotrophe). L'apport de nutriments du sang maternel (phase hématotrophe) s'effectue dès que les cavités (lacunes) qui se sont formées à la surface du trophoblaste sont reliées aux vaisseaux de la muqueuse utérine. Vers le 12ème jour après la fécondation, le trophoblaste forme des villosités avec lesquelles il pénètre dans la muqueuse utérine. La cavité amniotique est formée entre les épiblastes et les cellules trophoblastiques profondes. Le sac vitellin se forme par migration des cellules hypoblastiques. L'embryoblaste est maintenant composé de deux vésicules. Entre l'embryoblaste et le trophoblaste se forme le tissu conjonctif extra-embryonnaire (mésenchyme).

K Embryon, à environ 20 jours

Avec la poursuite du développement, le tissu extra-embryonnaire est repoussé sur le bord ce qui fait qu'il n'enveloppe plus que l'embryon et tapisse l'intérieur du trophoblaste. La cavité qui apparaît entre les deux est appelée cavité chorionique (coelome extra-embryonnaire). Le tissu conjonctif entre le trophoblaste et l'embryon forme comme annexe du cordon ombilical ce que l'on appelle le pédoncule d'attache. Dans celui-ci le sac urinaire embryonnaire (allantoïne) pousse vers l'intérieur, une éversion du sac vitellin. Les trois feuillettes embryonnaires, l'ectoderme, le mésoderme et l'endoderme, à partir desquels se forment les différents tissus et organes forment le blastoderme. Le système nerveux se développe principalement à partir de l'ectoderme ainsi que des éléments des organes des sens. Le mésoderme donne naissance au tissu conjonctif de la peau et de la musculature, à une grande partie du système uro-génital ainsi qu'au tissu conjonctif et à la musculature du tractus gastro-intestinal. L'endoderme participe à la formation du tube intestinal.

Développement embryonnaire en 12 stades

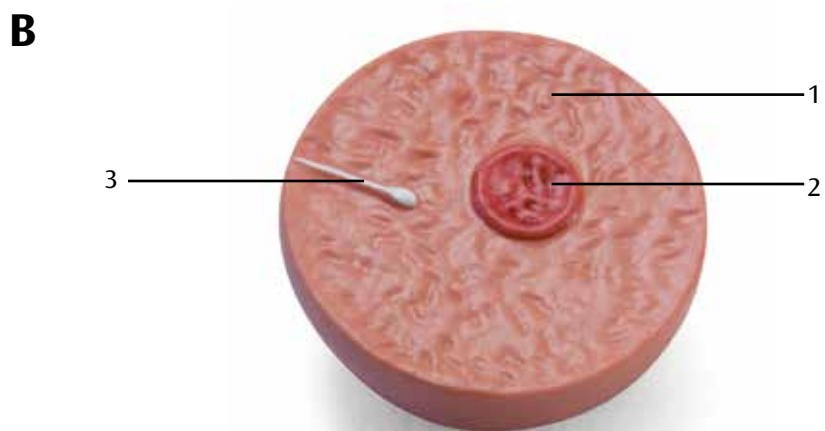

L L'embryon à la fin du 1er mois de grossesse

Par courbure et repliement latéral du blastoderme, l'embryon a pris sa forme en C, la cavité amniotique s'est agrandie. Dans l'espace entre les ébauches de la tête et du squelette se forment ce que l'on appelle les arcs embryonnaires (arcs branchiaux), qui participent essentiellement à la formation du visage, des cavités nasales, de la gorge, du cou et du larynx. On reconnaît également sur l'embryon l'ébauche de l'œil gauche, la vésicule ophtalmique gauche et l'ébauche du cœur comme une protrusion.


M L'embryon à la fin du 2ème mois de grossesse

Le pédoncule embryonnaire avec les vaisseaux qui s'y sont formés s'est réuni avec la tige du sac vitellin au cordon ombilical. La cavité amniotique est plus grande et repousse la cavité chorionique. Elle contient du liquide de la vessie embryonnaire (liquide amniotique). Le liquide amniotique protège l'embryon jusqu'à la naissance de la déshydratation et des agressions externes. À partir de l'ancien pôle d'implantation les villosités se développent fortement (chorion villex), tandis que les villosités régressent aux autres emplacements (chorion lisse). La croissance rapide de l'ébauche du cerveau donne à la tête près de la moitié de la longueur vertex-siège de l'embryon. Les ébauches du bras et de l'avant-bras, de la cuisse et de la jambe, ainsi que des doigts et des orteils se distinguent nettement.

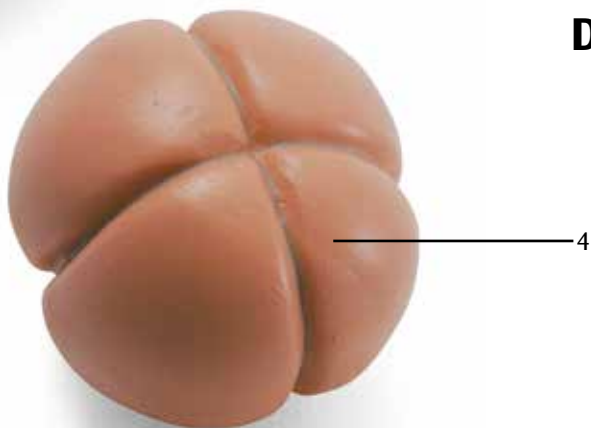
- 1 Ovocyte (Ovum)
- 2 Pronucleus
- 3 Gamète mâle (spermatozoïde)
- 4 Blastomère (cellule en segmentation)
- 5 Blastocèle
- 6 Trophoblaste
- 7 Embryoblaste
- 8 Embryoblaste : épiblaste
- 9 Embryoblaste : hypoblaste
- 10 Lacunes
- 11 Cavité amniotique
- 12 Sac vitellin
- 13 Mésenchyme extra-embryonnaire
- 14 Cavité chorionique (coelome extra-embryonnaire)
- 15 Pédicule embryonnaire
- 16 Arcs branchiaux
- 17 Vésicule ophtalmique
- 18 Ébauche cardiaque
- 19 Cordon ombilical
- 20 Chorion villex
- 21 Chorion lisse



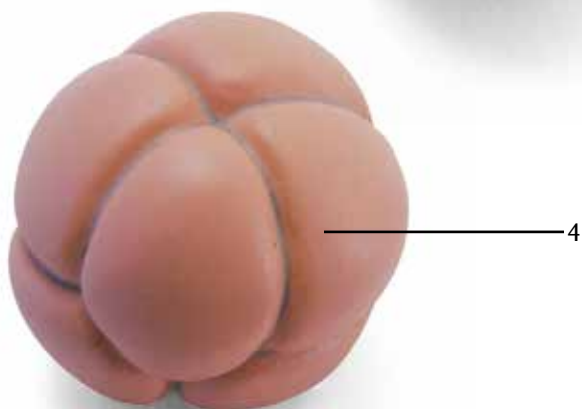
C



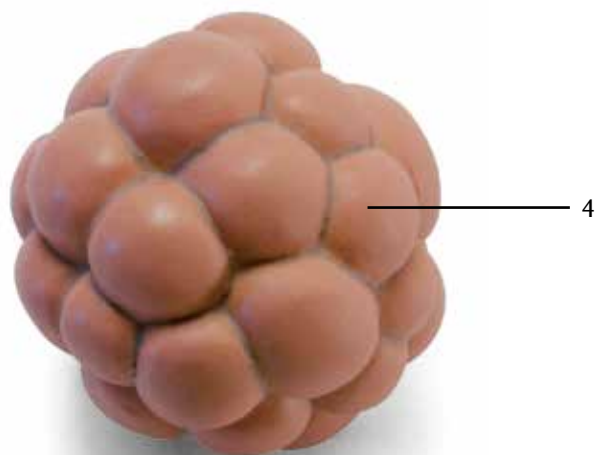
D



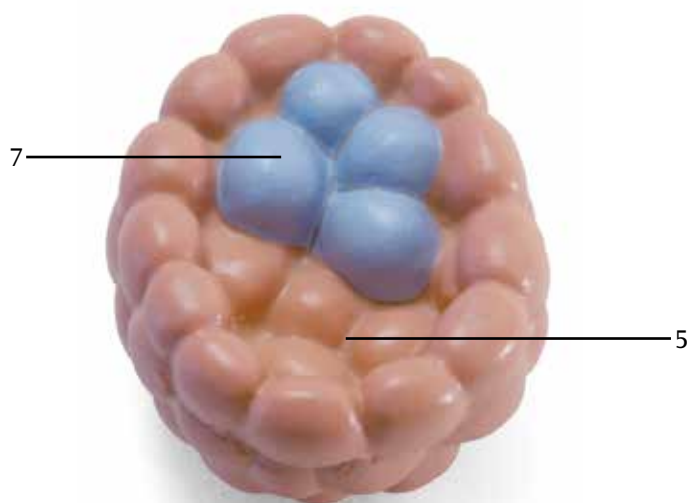
E



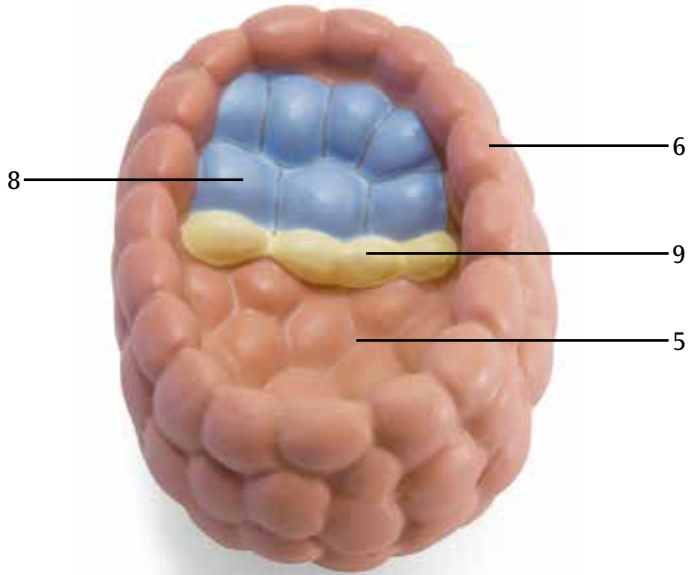
F



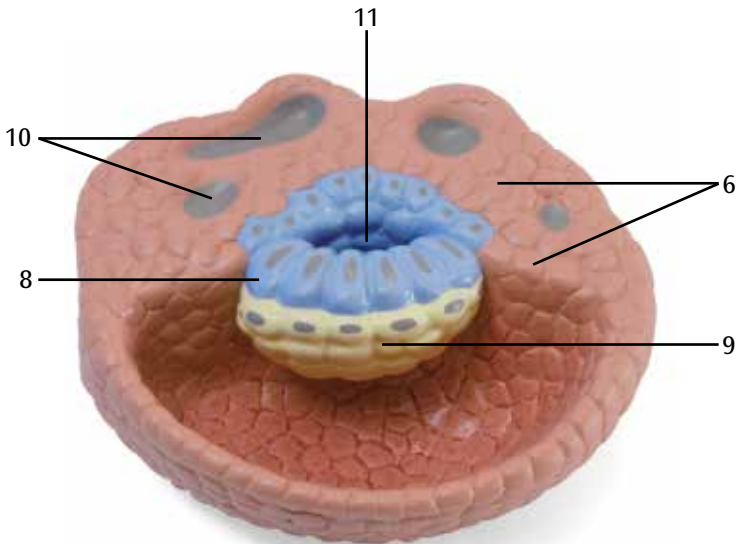
G



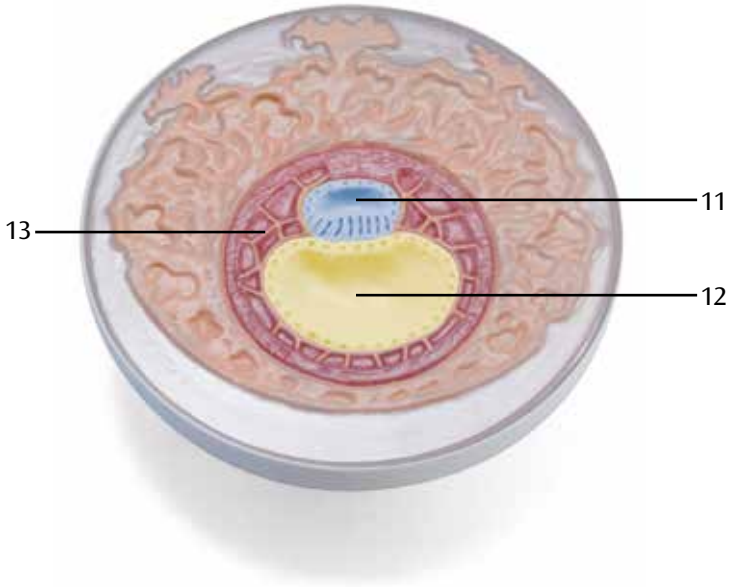H



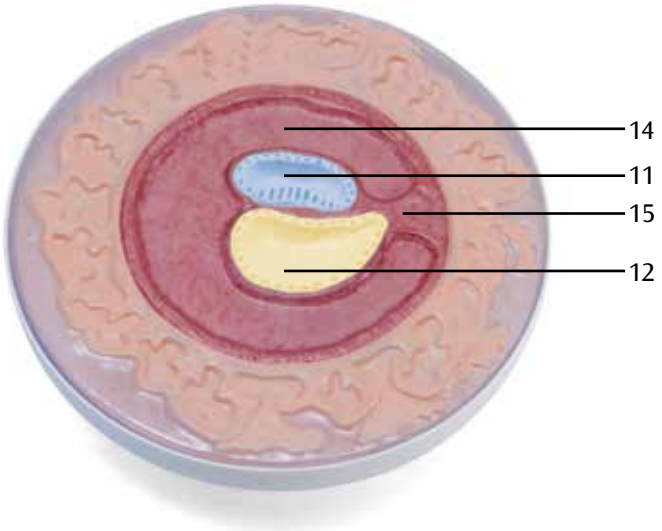
I



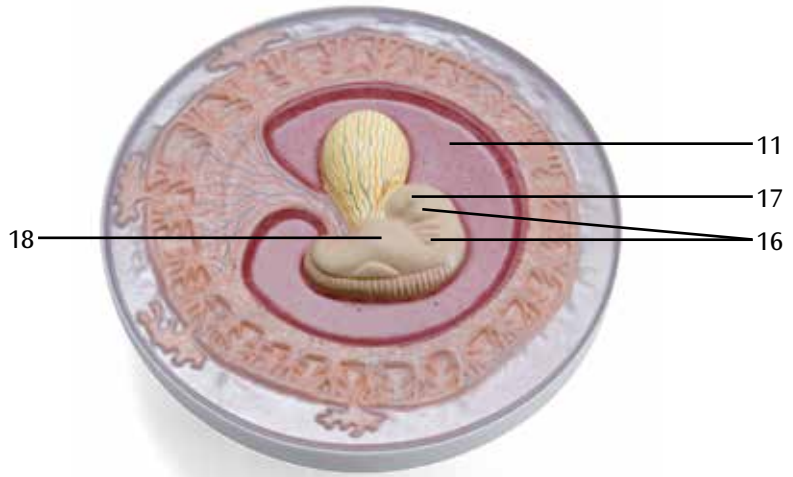
J



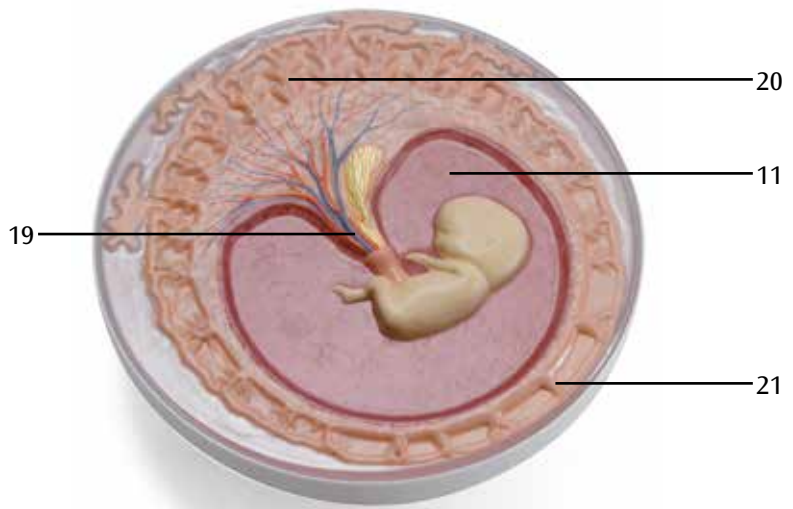
K



L



M



受精後の卵子発育12段階モデルⅡ型

日本語

- 1 卵細胞（卵子・雌性配偶子）
- 2 前核
- 3 精子（雄性偶子）
- 4 割球（卵割細胞）
- 5 胞胚腔（割腔）
- 6 栄養膜
- 7 胚結節（内部細胞塊）
- 8 胚盤葉上層
- 9 内胚葉
- 10 孔
- 11 羊膜腔
- 12 卵黄囊
- 13 胚外間葉
- 14 胚体外体腔
- 15 結合茎
- 16 咽頭弓（内臓弓）
- 17 眼胞
- 18 発達前の心管
- 19 臍帯
- 20 繁生絨毛膜
- 21 平滑絨毛膜

A Развитие эмбриона человека от момента оплодотворения до конца второго месяца беременности

B Ооцит в момент оплодотворения (зачатие)

Развитие особи (онтогенез) начинается с оплодотворения. Когда пронуклеусы ооцита и сперматозоида сливаются, объединяется генетический материал матери и отца. Оплодотворение происходит в широкой части фаллопиевой трубы (ампуле маточной трубы), как только гаметы (сперматозоиды) попадают в женские половые пути. За счет особых ферментов сперматозоиды проникают через прозрачную оболочку и присоединенные фолликулы в женские гаметы (ооциты). Этот процесс называется зачатием. После зачатия женский и мужской генетический материал из ядра ооцита и головки сперматозоида, содержащие по половине набора хромосом каждый, образуют в ооците пронуклеусы. До разрушения мембраны пронуклеуса и начала образования хромосомами матери и отца пар генетический материал удваивается, т.е. образуются две копии объединенного генома. Образованная в результате клетка называется зиготой. Во время прохождения по фаллопиевой трубе в матку зигота продолжает развиваться с образованием бластоцисты.

C Зигота на стадии 2 клеток

Примерно через 30 секунд после оплодотворения зигота разделяется в ходе процесса, называемого расщеплением, на две отдельные клетки, которые называются бластомерами. Они меньше материнской клетки, так как прозрачная оболочка, окружающая их, остается интактной примерно до 5-го дня.

D Зигота на стадии 4 клеток

Образованные бластомеры продолжают делиться, т.е. примерно через 40-50 часов после оплодотворения наступает стадия 4 клеток. На этой стадии клетки перестают делиться синхронно, поэтому могут наблюдаться стадии дробления с нечетным числом бластомеров.

E Зигота на стадии 8 клеток

Примерно через 55 часов после оплодотворения наступает стадия 8 клеток. Так как образованный эмбрион похож на туювую ягоду, эта стадия называется стадией туювой ягоды. Эмбрион называется морулой, что в переводе с латинского языка значит «туювая ягода».

F Морула

Бластомеры начинают организовываться во внутреннюю группу клеток, образуя собственно эмбрион (эмбриобласты), и внешнюю группу клеток, которые питают эмбрион (трофобласты). Трофобласты образуют эмбриональную часть плаценты и часть зародышевых мешков.

G Бластоциста, примерно 4-й день

Примерно через 4 дня после оплодотворения внутриклеточные пространства сливаются между собой с образованием полости внутри эмбриона. Эта полость содержит высокопитательную жидкость из фаллопиевых труб и полости эндометрия. Стенка полости образована из трофобластов, к которым в виде выпячивания присоединяется эмбриобласт. Эмбрион теперь называется бластоцистой. Прозрачная оболочка, по-прежнему окружающая эмбрион, начинает разрушаться. Трофобласты выделяют гормон, называемый ХГЧ (хорионический гонадотропин человека), который сигнализирует организму матери о беременности. Клетки эмбриобласта называются эмбриональными стволовыми клетками. Все типы клеток нового организма происходят от них.

Развитие эмбриона, 12 стадий

Русский

Н Бластоциста, примерно 5-й день

В конце первой недели развития эмбриобласт делится на эпибласты (голубого цвета) и гипобласты (желтого цвета). Эти слои клеток образуют округлый зародышевый диск. Затем эмбриобласт разделяется на три герминативных слоя (зародышевого эпителия), из которых потом образуются все ткани и органы эмбриона.

I Бластоциста, примерно 8-9-й дни

Примерно на 6-й день после оплодотворения начинается процесс имплантации (нидации). Как только бластоциста «вылупится» из прозрачной оболочки, она соприкасается со слизистой оболочкой матки (эндометрием). При контакте с эндометрием трофобласты начинают делиться. Эти поверхностные клетки выделяют протеолитические ферменты, замещая и разрушая клетки покровного эпителия эндометрия, чтобы бластоциста могла проникнуть в соединительную ткань эндометрия (инвазия).

J Эмбрион, примерно 11-й день

После внедрения эмбриона примерно на 11-й день протеолитические ферменты поверхностных трофобластов начинают переваривать эндометрий, чтобы эмбрион мог получать питательные вещества из тканей матери (гистотрофная фаза). Эмбрион начинает получать питательные вещества из крови матери (гематотрофная фаза), как только лакуны, образованные на поверхностных трофобластах, прикрепятся к сосудам эндометрия. Примерно на 12-й день после оплодотворения трофобласт образует ворсинки, с помощью которых врастает в эндометрий. Между эпибластами и глубоколежащими клетками трофобласта образуется амниотический мешок. Желточный мешок образуется в результате миграции клеток гипобласта. То есть эмбриобласт содержит два пузырька. Между эмбриобластом и трофобластом образуется внезародышевая (мезенхимальная) соединительная ткань.

K Эмбрион, примерно 20-й день

В процессе своего развития мезенхимальная соединительная ткань распространяется к краям, окружает только сам эмбрион и покрывает трофобласты изнутри. Полость, образованная между ними, называется хориальной (внезародышевая полость тела). Соединительная ткань между трофобластами и эмбрионом образует брюшной стебелек – зачаток пупочного канатика. Эмбриональный мочевого пузырь (аллантаис), – выворот желточного мешка, прорастает в брюшной стебелек. Три слоя зародышевого эпителия (герминативных слоя) – эктодерма, мезодерма, энтодерма, из которых формируются различные типы органов и тканей, образуют зародышевый диск. Нервная система и части органов чувств в основном образуются из эктодермы. Мезодерма дает начало соединительной ткани кожи и мышц, крупных частей мочеполовой системы, а также соединительной и мышечной ткани желудочно-кишечного тракта. Энтодерма участвует в образовании кишечного тракта.

L Эмбрион примерно к концу первого месяца беременности

Зародышевый диск изгибается и складывается с боков таким образом, что эмбрион приобретает С-образную форму, а амниотическая полость увеличивается. В области между зачатком головы и туловища наблюдаются четыре так называемых глоточных (жаберных) дуги, которые участвуют в образовании лица, носовых пазух, полости рта, глотки, горла и гортани. Зачаток левого глаза, левый глазной пузырь, и зачаток сердца у эмбриона выглядят как выпячивания.

М Эмбрион примерно к концу второго месяца беременности

Брюшной стебелек с выросшими в него сосудами соединяется с ножкой желточного мешка и образует пупочный канатик. Амниотическая полость становится больше и замещает собой полость хориона. В ней содержится жидкость из мочевого пузыря эмбриона (амниотическая жидкость). Амниотическая жидкость защищает эмбрион и плод до рождения от обезвоживания и повреждения извне. В бывшей зоне имплантации ворсинки растут сильнее (ворсинчатый хорион), тогда как в других областях их становится меньше (гладкий хорион). Голова занимает почти половину длины эмбриона от макушки до пят из-за быстрого роста зачатка головного мозга (закладка головного мозга). Можно легко распознать зачатки плеча и предплечья, бедра и голени, а также пальцев рук и ног.

- 1 Ооцит (яйцеклетка)
- 2 Пронуклеус
- 3 Мужская гамета (сперматозоид)
- 4 Бластомер (клетка на стадии дробления)
- 5 Полость бластоцисты (зародышевый пузырек, бластодермический пузырек)
- 6 Трофобласт
- 7 Эмбриобласт
- 8 Эмбриобласт: эпибласт
- 9 Эмбриобласт: гипобласт
- 10 Лакуны
- 11 Амниотическая полость
- 12 Желточный мешок
- 13 Внезародышевая мезенхимальная ткань
- 14 Хорияльная полость (внезародышевая полость тела)
- 15 Аллантаидный стебелек
- 16 Жаберные дуги
- 17 Глазной пузырек
- 18 Примитивная сердечная трубка
- 19 Пупочный канатик
- 20 Ворсинчатый хорион
- 21 Гладкий хорион

胚胎发育的12个阶段

中文

A 人类胚胎从受精开始至妊娠第二个月末的发育过程

B 受精时的卵细胞（怀孕）

个体发生（个体的发育）从受精开始。当卵母细胞和精细胞的原核融合，父体和母体的遗传物质结合。受精过程在配子（精细胞，精子）到达女性生殖道之后，发生在输卵管宽处（输卵管壶腹部）。由于特异性酶的干预，精细胞通过透明带和卵泡并到达母体配子（卵细胞）。这个过程称为受精。受精之后，来源于细胞核的母体遗传物质和精子头部的父体遗传物质作为前核存在于卵细胞内。前核膜破碎之后，母体和父体染色体开始配对，遗传物质开始复制，从而产生两个一模一样的配对染色体基因。精子和卵子融合所产生的细胞叫做受精卵。当受精卵通过输卵管，进入子宫，受精卵继续分裂形成囊胚。

C 处于2个细胞阶段的受精卵

受精完成大约30秒之后，受精卵卵裂成两个独立的细胞，称为卵裂球。它们要比母细胞小，5天内，透明带都将围绕它们周围。

D 处于4个细胞阶段的受精卵

所产生的卵裂球持续分裂，在受精过程完成后40-50个小时之后，到达4个细胞阶段。从这个阶段开始，细胞不再同步同时分裂，从而进入卵裂球奇数分裂的卵裂期。

E 处于8个细胞阶段的受精卵

在受精过程结束后约55小时，到达8细胞阶段。所形成的胚胎就像一个桑葚，因而这个时期被称为桑葚期。胚胎被称为桑葚胚，拉丁文“morum”的意思是桑葚。

F 桑葚胚

卵裂球开始将它们自身组成一个形成胚胎自身的内层细胞团（成胚细胞）和一个滋养胚胎的外层细胞团（胚胎滋养层）。胚胎滋养层为成胚细胞提供部分胎盘和胚囊。

G 胚细胞，约第4天

受精完成后约第四天，细胞间隙融合在一起，在胚胎内部形成一个腔。这个腔内含有来自输卵管和子宫内腔的高营养液体。这个腔的腔壁由胚胎滋养层形成，成胚细胞像一个隆起粘附在腔壁上。现在的胚胎称为囊胚泡。一直围绕在外面的透明带开始破碎。胚胎滋养层形成一种叫做HCG（人绒毛膜促性腺激素）的荷尔蒙，表明母体已经受孕。成胚细胞被称作胚胎干细胞。新个体中所有类型的细胞均由它们分裂而来。

H 胚细胞，约第5天

在分裂的第一周结束时，成胚细胞分裂成外胚层（蓝色）和内胚层（黄色）。这些细胞层形成圆形的胚盘。成胚细胞随后继续形成三层的胚层（胚上皮），进而将分裂成胚胎的所有组织和细胞。

I 囊胚泡，约第8天至第9天

在受精完成之后约第六天，开始着床。从柱状表皮“孵化”出来之后，囊胚泡与子宫粘膜（子宫内层）接触。当胚胎滋养层与子宫内层接触之后，胚胎滋养层细胞开始大量分裂。这些表层细胞释放蛋白溶解酶，取代并破坏子宫内层的盖细胞，从而让囊胚泡进入子宫内层的结缔组织（穿透）。

J 胚胎，受精后约11天

受精之后约11天，胚胎完成着床，子宫内膜开始被表皮滋养层细胞所产生的裂解酶消化，从而胚胎可以接受来自母体组织的营养（胎盘）。胚胎开始从母体血液（母血）获得营养，同时表皮滋养层中形成的腔隙自动粘附到子宫内膜的血管上。在受精之后约12天，胚胎滋养层形成伸入到子宫内膜的长茸毛。在外胚层和滋养层内层细胞之间形成羊膜囊。内胚层细胞移动产生卵黄囊。随后，成胚细胞分裂构成两个小囊。成胚细胞和胚胎滋养层之间形成胚胎外结缔组织。

K 胚胎，受精后约20天

胚胎外结缔组织形成之后，被推到边缘，这样胚胎外结缔组织仅围绕在胚胎周围，并覆盖胚胎滋养层的内部。在它们之间形成的腔被称为绒毛膜腔（胚外体腔）。在胚胎滋养层和胚胎之间的结缔组织形成体蒂，体蒂是脐带的原基。胚胎期的尿囊（尿膜），卵黄囊翻转形成体蒂。三个胚上皮（胚层）外胚层、中胚层和内胚层，形成各种类型的组织和器官，产生胚盘。神经系统和部分感觉器官主要由外胚层形成。中胚层主要形成肌肉和皮肤的结缔组织、大部分泌尿生殖系统和结缔组织以及消化道肌肉组织。内胚层则最终形成肠道。

L 怀孕后第一个月末的胚胎

胚盘横向往弯曲折叠，从而胎盘形成字母“C”的形状，同时羊膜腔变得更大。在原基的头部和躯干部，有四个被称为咽弓（鳃弓）的部位，这些咽弓会形成脸、鼻腔、口、咽、颈部和喉。在胚胎上，可以看到突起的左眼原基、左眼泡和心脏原基。

M 怀孕后第二个月末的胚胎

带血管的躯干与卵黄囊干一起形成脐带。羊膜腔变得更大，并取代绒毛膜腔。羊膜腔内含来自胚胎尿囊所产生的液体（羊水）。羊水能防止胚胎失水，并对胚胎来自外界的撞击起到缓冲作用，它能保护胚胎直至出生。在之前的着床点上的长茸毛（叶状绒毛膜）变得更加强壮，同时，在另外区域的长茸毛则越来越少（平滑绒毛膜）。由于大脑原基的快速生长，头部占了胚胎顶臀长度的近一半。可以清楚地看到上臂和前臂原基、大腿和小腿原基以及手指和脚趾。

- 1 卵细胞（卵子）
- 2 前核
- 3 男性配子（精细胞，精子）
- 4 卵裂球（分裂球，卵裂细胞）
- 5 胚泡腔（卵裂腔，分裂腔）
- 6 胚胎滋养层
- 7 成胚细胞
- 8 成胚细胞（外胚层）
- 9 成胚细胞（内胚层）
- 10 腔隙
- 11 羊膜腔
- 12 卵黄囊
- 13 间叶细胞
- 14 绒毛膜腔（胚外体腔）
- 15 体蒂
- 16 鳃弓
- 17 眼泡
- 18 原始心脏管
- 19 脐带
- 20 叶状绒毛膜
- 21 平滑绒毛膜

