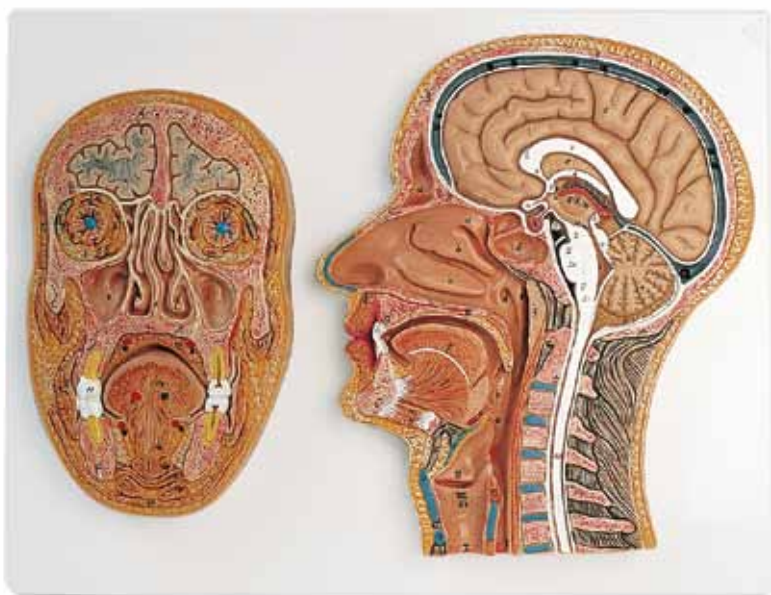



C12

C13

(1000219, 1000220)

Latin

- A Os parietale
- B Os frontale
- a Sinus frontalis
- C Os nasale
- D Os ethmoidale
- E Os sphenoidale
- b Sinus sphenoidalis
- F Os occipitale
- G Maxilla
- H Os palatinum
- I Mandibula
- K Os hyoideum
- L Atlas
- M Axis

ENCEPHALON

- I Telencephalon
- II Diencephalon
- III Mesencephalon
- IV Metencephalon
- V Myelencephalon
- I, II, III Cerebrum
 - 1 Sinus sagittalis superior
 - 2 Tentorium cerebelli
 - 3 Cerebellum
- 3a Arbor vitae
- 4 Corpus callosum
- 4a Rostrum corporis callosi
- 4b Genu corporis callosi
- 5 Septum pellucidum
- 6 Fornix
- 7 Commissura anterior
- 8 Adhesio interthalamica
- 9 Commissura posterior
- 10 Thalamus
- 11 Foramen interventriculare
- 12 Aqueductus mesencephali
- 13 Ventriculus quartus
- 14 Glandula pinealis
- 15 Chiasma opticum
- 16 Hypophysis
- 17 Corpus mamillare
- 18 Lamina tecti
- 19 Velum medullare superius
- 20 Pons
- 21 Medulla oblongata
- 22 Medulla spinalis

CAVITAS NASI, CAVITAS PHARYNGIS et CAVITAS ORIS

- a Concha nasalis superior
- b Concha nasalis media
- c Concha nasalis inferior

- d Ostium pharyngeum tubae auditivum
- e Recessus pharyngeus
- f Tonsilla pharyngealis
- g M. orbicularis oris
- h Dentes incisivi
- i Uvula palatina
- k Tonsilla palatina
- l Lingua
- m M. geniohyoideus
- n M. mylohyoideus
- o Pharynx
- p M. genioglossus

23 LARYNX

- I Epiglottis
- II Cartilago thyroidea
- III Cartilago cricoidea
- IV Lig. thyrohyoideum medianum
- V Lig. cricothyroideum medianum
- VI M. arytenoideus transversus
- VII Plica vestibularis
- VIII Plica vocalis
- IX Ventriculus laryngis
- X Trachea
- XI Oesophagus

C13

Latin

- A Os frontale
 - B Os temporale
 - C Os zygomaticum
 - D Maxilla
 - E Os palatinum
 - F Mandibula
-
- 1 Dura mater cranialis
 - 2 Cerebrum
 - 3 Corpus adiposum orbitae cum VI mm. oculi
 - 3a Bulbus oculi
 - 3b Glandula lacrimalis
 - 3c M. levator palpebrae superioris
 - 3d M. rectus superior
 - 3e M. rectus lateralis
 - 3f M. obliquus inferior
 - 3g M. rectus inferior
 - 3h M. rectus medialis
 - 3i M. obliquus superior
 - 4 Concha nasalis media
 - 5 Concha nasalis inferior
 - 6 Septum nasi
 - 7 Sinus maxillaris
 - 8 M. masseter
 - 9 M. buccinator
 - 10 Vestibulum oris
-
- 11 Dens molaris II
 - 12 Glandulae palatinae
 - 13 Cavitas oris
 - 14 Corpus linguae
 - 14a A. profunda linguae
 - 15 M. genioglossus
 - 16 M. geniohyoideus
 - 17 M. mylohyoideus
 - 18 M. digastricus, venter anterior
 - 19 Platysma
 - 20 M. temporalis

C12 Median section of head

BONES

- A Parietal bone
- B Frontal bone
- a Frontal sinus
- C Nasal bone
- D Ethmoidal bone
- E Sphenoid
- b Sphenoidal sinus
- F Occipital bone
- G Maxilla
- H Palatine bone
- I Mandible
- K Hyoid bone
- L Atlas
- M Axis

BRAIN

- I Telencephalon
- II Diencephalon
- III Mesencephalon
- IV Metencephalon
- V Myelencephalon
- I, II, III Cerebrum
 - 1 Superior sagittal sinus
 - 2 Tentorium cerebelli
 - 3 Cerebellum
- 3a Arbor vitae
- 4 Corpus callosum
- 4a Rostrum of corpus callosum
- 4b Genu of corpus callosum
- 5 Pellucid septum
- 6 Fornix
- 7 Anterior commissure
- 8 Interthalamic adhesion
- 9 Posterior commissure
- 10 Thalamus
- 11 Interventricular foramen
- 12 Aqueduct of midbrain
- 13 Fourth ventricle
- 14 Pineal gland
- 15 Optic chiasm
- 16 Pituitary gland
- 17 Mammillary body
- 18 Tectal plate
- 19 Superior medullary velum
- 20 Pons
- 21 Medulla oblongata
- 22 Spinal cord

NASAL CAVITY, CAVITY of PHARYNX and ORAL CAVITY

- a Superior nasal concha
- b Middle nasal concha
- c Inferior nasal concha
- d Pharyngeal opening of auditory tube
- e Pharyngeal recess
- f Pharyngeal tonsil
- g Orbicularis oris
- h Incisor teeth
- i Palatine uvula
- k Palatine tonsil
- l Tongue
- m Geniohyoid
- n Mylohyoid
- o Pharynx
- p Genioglossus

23 LARYNX

- I Epiglottis
- II Thyroid cartilage
- III Cricoid cartilage
- IV Median thyrohyoid ligament
- V Median cricothyroid ligament
- VI Transverse arytenoid
- VII Vestibular fold
- VIII Vocal fold
- IX Laryngeal ventricle
- X Trachea
- XI Esophagus

C13 Median and Frontal Section of the Head

English

Section through the oral cavity and both nasal and orbital cavities

- A Frontal bone
 - B Temporal bone
 - C Zygomatic bone
 - D Maxilla
 - E Palatine bone
 - F Mandible
-
- 1 Cranial dura mater
 - 2 Cerebrum
 - 3 Fat body of orbit with six ocular muscles
 - 3a Eyeball
 - 3b Lacrimal gland
 - 3c Levator palpebrae superioris
 - 3d Rectus superior
 - 3e Rectus lateralis
 - 3f Obliquus inferior
 - 3g Rectus inferior
 - 3h Rectus medialis
 - 3i Obliquus superior
 - 4 Middle nasal concha
 - 5 Inferior nasal concha
 - 6 Nasal septum
 - 7 Maxillary sinus
 - 8 Masseter
 - 9 Buccinator
 - 10 Oral vestibule
 - 11 Second molar
 - 12 Palatine glands
 - 13 Oral cavity
 - 14 Body of tongue
 - 14a Deep lingual artery
 - 15 Genioglossus
 - 16 Geniohyoid
 - 17 Mylohyoid
 - 18 Anterior belly of digastric muscle
 - 19 Platysma
 - 20 Temporalis

C12 Medianschnitt des Kopfes

KNOCHEN

- A Scheitelbein
- B Stirnbein
- a Stirnhöhle
- C Nasenbein
- D Siebbein
- E Keilbein
- b Keilbeinhöhle
- F Hinterhauptbein
- G Oberkiefer
- H Gaumenbein
- I Unterkiefer
- K Zungenbein
- L Atlas, 1. Halswirbel
- M Axis, 2. Halswirbel

GEHIRN

- I Endhirn
- II Zwischenhirn
- III Mittelhirn
- IV Hinterhirn
- V Nachhirn
- I, II, III Großhirn
 - 1 Obere Pfeilblutader
 - 2 Kleinhirnzelt
 - 3 Kleinhirn
 - 3a Lebensbaum
 - 4 Balken
 - 4a Balkenschnabel
 - 4b Balkenknie
 - 5 Scheidewand der Seitenkammervorderhörner
 - 6 Gewölbe
 - 7 Vordere Kommissur
 - 8 Verbindung der Thalamushälften
 - 9 Hintere Kommissur
 - 10 Thalamus
 - 11 Verbindung zwischen beiden Seitenhirnwasserkammern und der 3. Hirnwasserkammer
 - 12 Verbindung zwischen der 3. und 4. Hirnwasserkammer im Mittelhirn
 - 13 4. Hirnwasserkammer
 - 14 Zirbeldrüse
 - 15 Sehnervenkreuzung
 - 16 Hirnanhangsdrüse
 - 17 Corpus mammillare , Erhebung beidseits der Hirnbasis
 - 18 Vierhügelplatte
 - 19 Oberes Marksegel
 - 20 Brücke
 - 21 Verlängertes Mark
 - 22 Rückenmark

NASEN-, RACHEN- und MUNDHÖHLE

- a Obere Nasenmuschel
- b Mittlere Nasenmuschel
- c Untere Nasenmuschel
- d Rachenmündung der Ohrtrumpete
- e Seitliche Nische des Nasen-Rachen-Raumes hinter der Ohrtrumpete
- f Rachenmandel
- g Ringmuskel des Mundes
- h Schneidezähne
- i Gaumenzäpfchen
- k Gaumenmandel
- l Zunge
- m Kinn-Zungenbein-Muskel
- n Unterkiefer-Zungenbein-Muskel
- o Rachen
- p Kinn-Zungen-Muskel

23 KEHLKOPF

- I Kehldeckel
- II Schildknorpel
- III Ringknorpel
- IV Mittleres Schildknorpel-Zungenbeinband
- V Mittleres Schildknorpel-Ringknorpel-Band
- VI Querer Gießbeckenknorpelmuskel
- VII Taschenfalte
- VIII Stimmfalte
- IX Kehlkopftasche
- X Luftröhre
- XI Speiseröhre

C13 Median- und Frontalschnitt des Kopfes

Deutsch

Schnitt durch die Mundhöhle und beide Nasen- und Augenhöhlen

- A Stirnbein
 - B Schläfenbein
 - C Jochbein
 - D Oberkiefer
 - E Gaumenbein
 - F Unterkiefer
-
- 1 Harte Hirnhaut des Schädels
 - 2 Großhirn
 - 3 Augenhöhlenfettkörper mit sechs Augenmuskeln
 - 3a Augapfel
 - 3b Tränenrüse
 - 3c Muskel, der das obere Augenlid hebt
 - 3d Oberer gerader Augenmuskel
 - 3e Seitlicher gerader Muskel
 - 3f Unterer schräger Muskel
 - 3g Unterer gerader Muskel
 - 3h Mittlerer gerader Muskel
 - 3i Oberer schräger Muskel
 - 4 Mittlere Nasenmuschel
 - 5 Untere Nasenmuschel
 - 6 Nasenscheidewand
 - 7 Kieferhöhle
 - 8 Kaumuskel
 - 9 Wangenmuskel
 - 10 Mundvorraum
 - 11 2. Mahlzahn
 - 12 Gaumendrüsen
 - 13 Mundhöhle
 - 14 Zungenkörper
 - 14a Tiefe Zungenschlagader
 - 15 Kinn-Zungen-Muskel
 - 16 Kinn-Zungenbein-Muskel
 - 17 Unterkiefer-Zungenbein-Muskel
 - 18 Vorderer Bauch des Unterkiefermuskels
 - 19 Platter Hautmuskel des Halses
 - 20 Schläfenmuskel

C12 Corte medial de la cabeza

HUESOS

- A Hueso parietal
- B Hueso frontal
- a Seno frontal
- C Hueso nasal
- D Hueso etmoidal
- E Hueso esfenoides
- b Seno esfenoidal
- F Hueso occipital
- G Maxilar
- H Hueso palatino
- I Mandíbula
- K Hueso hioides
- L Atlas
- M Axis

ENCÉFALO

- I Telencéfalo
- II Diencefalo
- III Mesencefalo
- IV Opisthencefalo
- V Mielencefalo
- I, II, III Cerebro
- 1 Seno sagital superior
- 2 Tienda del cerebelo
- 3 Cerebelo
- 3a Cerebelo, cuerpo medular
- 4 Cuerpo caloso
- 4a Cuerpo caloso, pico
- 4b Cuerpo caloso, rodilla
- 5 Septum pellucidum
- 6 Fórnix
- 7 Comisura anterior
- 8 Comisura intertalámica
- 9 Comisura posterior
- 10 Tálamo
- 11 Foramen interventricular
- 12 Acueducto mesencefalo
- 13 IV ventrículo
- 14 Glándula pineal
- 15 Quiasma óptico
- 16 Hipófisis
- 17 Cuerpo de la mama
- 18 Lámina cuadrigemina
- 19 Velo medular superior
- 20 Puente
- 21 Médula oblonga
- 22 Médula espinal

CAVIDAD NASAL, CAVIDAD FARÍNGEA y CAVIDAD ORAL

- a Cornete nasal superior
- b Cornete nasal medio
- c Cornete nasal inferior
- d Trompa auditiva, orificio faringeo
- e Receso faríngeo
- f Amígdala faríngea
- g M. orbicular de la boca
- h Dientes incisivos
- i Úvula palatina
- k Amígdala palatina
- l Lengua
- m M. geniioideo
- n M. milohioideo
- o Faringe
- p M. geniogloso

23 LARINGE

- I Epiglotis
- II Cartílago tiroides
- III Cartílago cricoides
- IV Lig. tiroideo mediano
- V Lig. cricotiroideo mediano
- VI M. aritenideo transverso
- VII Pliegue vestibular
- VIII Pliegue vocal
- IX Ventrículo laríngeo
- X Tráquea
- XI Esófago

C13 Corte Medial y Frontal de la Cabeza

Español

Corte a través de la cavidad bucal y de ambas cavidades nasales y oculares

- A Hueso frontal
 - B Hueso temporal
 - C Hueso cigomático
 - D Maxilar
 - E Hueso palatino
 - F Mandíbula
-
- 1 Duramadre craneal
 - 2 Cerebro
 - 3 Cuerpo adiposo orbital con seis músculos orbitales
 - 3a Globo ocular
 - 3b Glándula lacrimal
 - 3c M. elevador del párpado superior
 - 3d Oberer gerader Augenmuskel
 - 3e M. recto lateral
 - 3f M. oblicuo inferior
 - 3g M. recto inferior
 - 3h M. recto medial
 - 3i M. oblicuo superior
 - 4 Cornete nasal medio
 - 5 Cornete nasal inferior
 - 6 Septo nasal
 - 7 Seno maxilar
 - 8 M. masetero
 - 9 M. buccinador
 - 10 Vestíbulo bucal
 - 11 Diente molar II
 - 12 Glándulas palatinas
 - 13 Cavidad bucal
 - 14 Cuerpo de la lengua
 - 14a A. lingual profunda
 - 15 M. geniogloso
 - 16 M. geniohioideo
 - 17 M. milohioideo
 - 18 M. digástrico, vientre anterior
 - 19 Platisma
 - 20 M. temporal

C12 Coupe médiane de la tête

OS

- A Os pariétal
- B Os frontal
- a Sinus frontal
- C Os nasal
- D Os ethmoïde
- E Os sphénoïde
- b Sinus sphénoïdal
- F Os occipital
- G Maxillaire supérieur
- H Os palatin
- I Mandibule
- K Os hyoïde
- L 1ère vertèbre cervicale (Atlas)
- M 2ème vertèbre cervicale (Axis)

ENCÉPHALE

- I Télencéphale
- II Diencéphale
- III Mésencéphale
- IV Métencéphale
- V Myélocéphale
- I, II, III Cerveau
 - 1 Sinus sagittal supérieur (SSS)
 - 2 Tente du cervelet
 - 3 Cervelet
 - 3a Arbre de vie
 - 4 Corps calleux
 - 4a Bec (Rostrum) du corps calleux
 - 4b Genou du corps calleux
 - 5 Septum pellucide
 - 6 Fornix
 - 7 Commissure antérieure
 - 8 Adhésion interthalamique
 - 9 Commissure postérieure
 - 10 Thalamus
 - 11 Foramen interventriculaire (trou de Monro)
 - 12 Aqueduc du mésencéphale (aqueduc de Sylvius)
 - 13 4ème ventricule
 - 14 Corps pinéal [Épiphyse (glande pinéale)]
 - 15 Chiasma optique
 - 16 Hypophyse
 - 17 Corps mamillaire
 - 18 Lame quadrijumelle
 - 19 Voile médullaire supérieur (valvule de Vieussens)
 - 20 Pont
 - 21 Bulbe rachidien
 - 22 Moelle spinale

CAVITÉ NASALE, CAVITÉ PHARYNGALE et CAVITÉ BUCCALE

- a Cornet nasal supérieur
 - b Cornet nasal moyen
 - c Cornet nasal inférieur
 - d Ostium pharyngien de la trompe auditive (ou trompe d'Eustache)
 - e Récessus pharyngien
 - f Tonsille pharyngienne
 - g Muscle orbiculaire des lèvres
 - h Dents incisives
 - i Uvule palatine
 - k Tonsille palatine
 - l Langue
 - m Muscle génio-hyoïdien
 - n Muscle mylo-hyoïdien
 - o Pharynx
 - p Muscle génio-glosse
- 23 **LARYNX**
- I Epiglotte
 - II Cartilage thyroïde
 - III Cartilage cricoïde
 - IV Ligament thyroïdien médian
 - V Ligament crico-thyroïdien médian
 - VI Muscle aryénoïdien transverse
 - VII Pli vestibulaire
 - VIII Pli vocal
 - IX Ventricule du larynx
 - X Trachée
 - XI Œsophage

C13 Coupe médiane et frontale de la tête

Français

Vue en coupe de la cavité buccale ainsi que des deux cavités nasales et des deux cavités oculaires

- A Os frontal
 - B Os temporal
 - C Os zygomatique
 - D Maxilla
 - E Os palatin
 - F Mandibule
-
- 1 Dure-mère crânienne
 - 2 Cerveau
 - 3 Corps adipeux de l'orbite avec six muscles oculaires
 - 3a Bulbe oculaire
 - 3b Glande lacrymale
 - 3c Muscle élévateur de la paupière supérieure
 - 3d Muscle droit supérieur de l'œil
 - 3e Muscle droit latéral de l'œil
 - 3f Muscle oblique inférieur
 - 3g Muscle droit inférieur de l'œil
 - 3h Muscle droit médial de l'œil
 - 3i Muscle oblique supérieur
 - 4 Cornet nasal moyenne
 - 5 Cornet nasal inférieur
 - 6 Septum nasal
 - 7 Sinus maxillaire
 - 8 Muscle masséter
 - 9 Muscle buccinateur
 - 10 Vestibule oral
 - 11 Dent molaire II
 - 12 Glandes palatines
 - 13 Cavité buccale
 - 14 Corps de la langue
 - 14a Artère linguale profonde
 - 15 Muscle génio-glosse
 - 16 Muscle génio-hyoïdien
 - 17 Muscle mylo-hyoïdien
 - 18 Ventre antérieur du muscle digastrique
 - 19 Muscle peaucier du cou (platysma)
 - 20 Muscle temporal

OSSOS

- A Osso parietal
- B Osso frontal
- a Seio frontal
- C Osso nasal
- D Osso etmóide
- E Osso esfenóide
- b Seio esfenoidal
- F Osso occipital
- G Maxilar
- H Osso palatino
- I Mandíbula
- K Osso hióide
- L Atlas
- M Áxis

ENCÉFALO

- I Telencéfalo
- II Diencéfalo
- III Mesencéfalo
- IV Opistocéfalo
- V Mielocéfalo
- I, II, III Cérebro
 - 1 Seio sagital superior
 - 2 Tentório do cerebelo
 - 3 Cerebelo
 - 3a Árvore da vida
 - 4 Corpo caloso
 - 4a Rostro do corpo caloso
 - 4b Joelho do corpo caloso
 - 5 Septo pelúcido (septo transparente)
 - 6 Fórnice
 - 7 Comissura anterior
 - 8 Aderência intertalâmica
 - 9 Comissura posterior
 - 10 Tálamo
 - 11 Forame interventricular
 - 12 Aqueduto do cérebro (aqueduto sylvii)
 - 13 Quarto ventrículo
(ventrículo do rombocéfalo)
 - 14 Glândula pineal
 - 15 Quiasma óptico
 - 16 Hipófise
 - 17 Corpo mamilar
 - 18 Lâmina quadrigêmea
 - 19 Velamento medular superior
 - 20 Ponte de Varólio
 - 21 Medula oblonga
 - 22 Medula espinhal

CAVIDADE NASAL, CAVIDADE FARÍNGICA E**CAVIDADE ORAL**

- a Concha nasal superior
(osso turbinado superior)
 - b Concha nasal média (osso turbinado médio)
 - c Concha nasal inferior (osso turbinado inferior)
 - d Óstio faríngeo da tuba auditiva
 - e Recesso faríngeo
 - f Amígdala faríngea
 - g Músculo orbicular da boca
 - h Dentes incisivos
 - i Úvula
 - k Tonsila palatina
 - l Língua
 - m Músculo geniioíideo
 - n Músculo miloióideo
 - o Faringe
 - p Músculo genioglosso
- 23 **LARINGE**
- I Epiglote
 - II Cartilagem tireóidea
 - III Cartilagem cricóide
 - IV Ligamento tireoióideo médio
 - V Ligamento cricotireóideo médio
 - VI Músculo aritenóideo transversal
 - VII Prega vestibular
 - VIII Corda vocal
 - IX Ventrículo laríngeo
 - X Traquéia
 - XI Esófago

C13 Secção frontal e lateral de cabeça

Português

Secção através da cavidade bucal e ambas cavidades nasais e oculares

- A Osso frontal
 - B Osso temporal
 - C Osso zigomático
 - D Maxilar
 - E Osso palatino
 - F Mandíbula
-
- 1 Dura-máter do cérebro
 - 2 Cérebro
 - 3 Corpo adiposo orbital com seis músculos orbitais
 - 3a Bulbo ocular
 - 3b Glândula lacrimal
 - 3c Músculo elevador da pálpebra superior
 - 3d Músculo reto superior
 - 3e Músculo reto lateral
 - 3f Músculo oblíquo inferior
 - 3g Músculo reto inferior
 - 3h Músculo reto medial
 - 3i Músculo oblíquo superior
 - 4 Concha nasal média (osso turbinado médio)
 - 5 Concha nasal inferior (osso turbinado inferior)
 - 6 Septo nasal
 - 7 Seio maxilar
 - 8 Músculo masseter
 - 9 Músculo buscinador
 - 10 Cavidade bucal
 - 11 Segundo molar
 - 12 Glândulas palatinas
 - 13 Cavidade oral
 - 14 Corpo da língua
 - 14a Artéria profunda da língua
 - 15 Músculo genioglosso
 - 16 Músculo geniioídeo
 - 17 Músculo miloióideo
 - 18 Ventre anterior do músculo digástrico
 - 19 Platisma
 - 20 Músculo temporal

C12 Sezione mediana della testa

OSSA

- A Osso parietale
- B Osso frontale
- a Seno frontale
- C Osso nasale
- D Osso etmoide
- E Osso sfenoide
- b Seno sfenoidale
- F Osso occipitale
- G Mascella
- H Osso palatino
- I Mandibola
- K Osso ioide
- L Atlante
- M Asse

ENCEFALO

- I Telencefalo
- II Diencefalo
- III Mesencefalo
- IV Metencefalo
- V Mielencefalo
- I, II, III Cervello
- 1 Seno sagittale superiore
- 2 Tentorio del cervelletto
- 3 Cervelletto
- 3a Albero della vita
- 4 Corpo calloso
- 4a Corpo calloso, rostro
- 4b Corpo calloso, ginocchio
- 5 Setto pellucido
- 6 Fornice
- 7 Commissura anteriore
- 8 Adesione intertalamica
- 9 Commissura posteriore
- 10 Talamo
- 11 Forame interventricolare
- 12 Acquedotto del Silvio
- 13 Ventricolo quarto
- 14 Ghiandola pineale
- 15 Chiasma ottico
- 16 Ipofisi
- 17 Corpo mamellare
- 18 Lamina quadrigemina
- 19 Velo midollare superiore
- 20 Ponte
- 21 Midollo allungato
- 22 Midollo spinale

CAVITÀ NASALE, FARINGEA e ORALE

- a Cornetto nasale superiore
- b Cornetto nasale media
- c Cornetto nasale inferiore
- d Tromba di Eustachio, ostio faringeo
- e Recesso faringeo
- f Tonsilla faringea
- g M. orbicolare della bocca
- h Incisivi
- i Ugola palatina
- k Tonsilla palatina
- l Lingua
- m M. genioioideo
- n M. miloioideo
- o Faringe
- p M. genioglosso

23 LARINGE

- I Epiglottide
- II Cartilagine tiroidea
- III Cartilagine cricoidea
- IV Leg. tiroioideo mediano
- V Leg. cricotiroioideo mediano
- VI M. aritenoidico trasverso
- VII Piega vestibolare
- VIII Piega vocale
- IX Ventricolo della laringe
- X Trachea
- XI Esofago

C13 Sezione mediana e frontale della testa

Italiano

Sezione della cavità orale e delle cavità nasale e oculare

- A Osso frontale
 - B Osso temporale
 - C Osso zigomatico
 - D Mascella
 - E Osso palatino
 - F Mandibola
-
- 1 Dura madre cranica
 - 2 Cervello
 - 3 Corpo adiposo dell'orbita con sei muscoli oculari
 - 3a Bulbo oculare
 - 3b Ghiandola lacrimale
 - 3c M. elevatore della palpebra superiore
 - 3d M. retto superiore
 - 3e Muscolo retto laterale
 - 3f M. obliquo inferiore
 - 3g M. retto inferiore
 - 3h M. retto mediale
 - 3i M. obliquo superiore
 - 4 Cornetto nasale media
 - 5 Cornetto nasale inferiore
 - 6 Setto nasale
 - 7 Seno mascellare
 - 8 M. massetere
 - 9 M. buccinatore
 - 10 Vestibolo dell'orecchio
 - 11 Dente molare II
 - 12 Ghiandole palatine
 - 13 Cavità orale
 - 14 Corpo della lingua
 - 14a A. profonda della lingua
 - 15 M. genioglosso
 - 16 M. genioioideo
 - 17 M. miloioideo
 - 18 M. digastrico, ventre anteriore
 - 19 M. platisma
 - 20 M. temporale

C12 頭部断面モデル，正中矢状断 各部の名称（番号は本体に表記のもの）

- | | |
|---------------|-------------|
| 骨 | 鼻腔，食道，口腔 |
| A 頭頂骨 | a 上鼻道 |
| B 前頭骨 | b 中鼻道 |
| a 前頭洞 | c 下鼻道 |
| C 鼻骨 | d 耳管咽頭口 |
| D 篩骨 | e 咽頭陥凹 |
| E 蝶形骨 | f 咽頭扁桃 |
| b 蝶形骨洞 | g 口輪筋 |
| F 後頭骨 | h 切歯 |
| G 上顎骨 | i 口蓋垂 |
| H 口蓋骨 | k 口蓋扁桃 |
| I 下顎骨 | l 舌 |
| K 舌骨 | m おとがい舌骨筋 |
| L 環椎（第1頸椎） | n 顎舌骨筋 |
| M 軸椎（第2頸椎） | o 咽頭 |
| 脳 | p おとがい舌筋 |
| I 終脳 | 23 喉頭 |
| II 間脳 | l 喉頭蓋 |
| III 中脳 | II 甲状軟骨 |
| IV 後脳 | III 輪状軟骨 |
| V 髄脳（延髄） | IV 正中甲状舌骨靭帯 |
| I, II, III 大脳 | V 輪状甲状靭帯 |
| 1 上矢状静脈洞 | VI 横被裂筋 |
| 2 小脳テント | VII 前庭ヒダ |
| 3 小脳 | VIII 声帯ヒダ |
| 3a 生命樹 | IX 喉頭室 |
| 4 脳梁 | X 気管 |
| 4a 脳梁吻 | XI 食道 |
| 4b 脳梁膝 | |
| 5 透明中隔 | |
| 6 脳弓 | |
| 7 前交連 | |
| 8 視床間橋 | |
| 9 後交連 | |
| 10 視床 | |
| 11 室間孔 | |
| 12 中脳水道 | |
| 13 第4脳室 | |
| 14 松果体 | |
| 15 視神経交叉 | |
| 16 下垂体 | |
| 17 乳頭体 | |
| 18 蓋板 | |
| 19 上髄帆 | |
| 20 橋 | |
| 21 延髄 | |
| 22 脊髓 | |

C13 頭部断面モデル，正中矢状断・前額断

日本語

各部の名称（番号は本体に表記のもの）

前額断

- A 前頭骨
- B 側頭骨
- C 頬骨
- D 上顎骨
- E 口蓋骨
- F 下顎骨

- 1 脳硬膜
- 2 大脑
- 3 眼窩（眼筋 6 片付）
- 3a 眼球
- 3b 涙腺（眼窩部）
- 3c 上眼瞼挙筋
- 3d 上直筋
- 3e 外側直筋
- 3f 下斜筋
- 3g 下直筋
- 3h 内側直筋
- 3i 上斜筋
- 4 中鼻道
- 5 上鼻道
- 6 鼻中隔
- 7 上顎洞
- 8 咬筋
- 9 頬筋
- 10 口腔前庭
- 11 第 2 大臼歯
- 12 口蓋腺
- 13 口腔
- 14 舌体
- 14a 舌深動脈
- 15 おとがい舌筋
- 16 おとがい舌骨筋
- 17 顎舌骨筋
- 18 顎二腹筋（前腹）
- 19 広顎筋
- 20 側頭筋

正中矢状断の内容は**C12**と同じ

C12 Срединное сечение головы

КОСТИ

- A Теменная кость
- B Лобная кость
- a Лобная пазуха
- C Носовая кость
- D Решетчатая кость
- E Клиновидная кость
- b Клиновидная пазуха
- F Затылочная кость
- G Верхняя челюсть
- H Небная кость
- I Нижняя челюсть
- K Подъязычная кость
- L Атлант
- M Осевого позвонок

ГОЛОВНОЙ МОЗГ

- I Конечный мозг
- II Промежуточный мозг
- III Средний мозг
- IV Задний мозг
- V Продолговатый мозг
- I, II, III Большой мозг
 - 1 Верхний сагитальный синус
 - 2 Мозжечковый намет
 - 3 Мозжечок
- 3a Древо жизни
- 4 Мозолистое тело
- 4a Клюв мозолистого тела
- 4b Колена мозолистого тела
- 5 Прозрачная перегородка
- 6 Свод
- 7 Передняя спайка
- 8 Межталамическое сращение
- 9 Задняя спайка
- 10 Таламус
- 11 Межжелудочковое отверстие
- 12 Водопровод среднего мозга
- 13 Четвертый желудочек
- 14 Шишковидное тело
- 15 Зрительный перекрест
- 16 Гипофиз
- 17 Сосцевидное тело
- 18 Пластинка крыши
- 19 Верхний мозговой парус
- 20 Мост
- 21 Продолговатый мозг
- 22 Спинной мозг

НОСОВАЯ ПОЛОСТЬ, ПОЛОСТЬ ГЛОТКИ и РОТОВАЯ ПОЛОСТЬ

- a Верхняя носовая раковина
 - b Средняя носовая раковина
 - c Нижняя носовая раковина
 - d Глоточное отверстие слуховой (евстахиевой) трубы
 - e Глоточный карман
 - f Глоточная миндалина
 - g Круговая мышца рта
 - h Резцы
 - i Небный язычок
 - k Небная миндалина
 - l Язык
 - m Подбородочно-подъязычная мышца
 - n Челюстно-подъязычная мышца
 - o Глотка
 - p Подбородочно-язычная мышца
- 23 **ГОРТАНЬ**
- I Надгортанник
 - II Щитовидный хрящ
 - III Перстневидный хрящ
 - IV Срединная щитоподъязычная связка
 - V Срединная перстнещитовидная связка
 - VI Поперечная черпаловидная мышца
 - VII Преддверная складка
 - VIII Голосовая складка
 - IX Гортанный желудочек
 - X Трахея
 - XI Пищевод

S13 Срединное и фронтальное

Русский

сечения головы

- A Лобная кость
 - B Височная кость
 - C Скуловая кость
 - D Верхняя челюсть
 - E Небная кость
 - F Нижняя челюсть
-
- 1 Твердая мозговая оболочка
 - 2 Большой мозг
 - 3 Жировое тело глазницы с шестью глазными мышцами
 - 3a Глазное яблоко
 - 3b Слезная железа
 - 3c Мышца, поднимающая верхнее веко
 - 3d Прямая верхняя мышца
 - 3e Прямая латеральная мышца
 - 3f Нижняя косая мышца
 - 3g Прямая нижняя мышца
 - 3h Прямая медиальная мышца
 - 3i Верхняя косая мышца
 - 4 Средняя носовая раковина
 - 5 Нижняя носовая раковина
 - 6 Носовая перегородка
 - 7 Верхнечелюстная пазуха
 - 8 Жевательная мышца
 - 9 Щечная мышца
 - 10 Преддверье рта
 - 11 Второй моляр
 - 12 Небные железы
 - 13 Ротовая полость
 - 14 Тело языка
 - 14a Глубокая язычная артерия
 - 15 Подбородочно-язычная мышца
 - 16 Подбородочно-подъязычная мышца
 - 17 Челюстно-подъязычная мышца
 - 18 Переднее брюшко двубрюшной мышцы
 - 19 Подкожная мышца
 - 20 Височная мышца

骨骼

- A 顶骨
- B 额骨
- a 额窦
- C 鼻骨
- D 筛骨
- E 蝶骨
- b 蝶窦
- F 枕骨
- G 上颌骨
- I 下顎骨
- K 舌骨
- L 寰椎
- M 枢椎


脑

- I 端脑
- II 间脑
- III 中脑
- IV 后脑
- V 末脑
- I, II, III 大脑
 - 1 上矢状窦
 - 2 小脑幕
 - 3 小脑
 - 3a 小脑活树
 - 4 胼胝体
 - 4a 胼胝体嘴
 - 4b 胼胝体膝
 - 5 透明隔
 - 6 穹窿
 - 7 喉前联合
 - 8 丘脑间黏合
 - 9 后连合
 - 10 丘脑
 - 11 室间孔
 - 12 中脑导水管
 - 13 第四脑室
 - 14 松果体
 - 15 视神经交叉
 - 16 脑下垂体
 - 17 乳头体
 - 18 顶盖
 - 19 前髓帆
 - 20 脑桥
 - 21 延髓
 - 22 脊髓

鼻腔、咽腔和口腔

- a 上鼻甲
- b 中鼻甲
- c 下鼻甲
- d 咽鼓管咽口
- e 咽隐窝
- f 咽扁桃腺
- g 口轮匝肌
- h 门齿/切齿
- i 腭垂
- k 腭扁桃体
- l 舌
- m 颞舌骨肌
- n 下颌舌骨
- o 咽
- p 颞舌肌

23 **喉**

- I 会厌
- II 甲状软骨
- III 环状软骨
- IV 甲状舌骨正中韧带
- V 环甲正中韧带 
- VI 杓横肌
- VII 前庭襞
- VIII 声襞
- IX 喉室
- X 气管
- XI 食道

C13 头部正中切面和额切面

中文

- A 额骨
- B 颞骨
- C 颧骨
- D 上颌骨
- E 颞骨
- F 下颞骨

- 1 脑硬膜
- 2 大脑
- 3 带有六块眼肌的眼眶脂肪体
- 3a 眼球
- 3b 泪腺
- 3c 上睑提肌
- 3d 上直肌
- 3e 外直肌
- 3f 下斜肌
- 3g 下直肌
- 3h 内直肌
- 3i 上斜肌
- 4 中鼻甲
- 5 下鼻甲
- 6 鼻中隔
- 7 上颌骨窦
- 8 嚼肌
- 9 颊肌
- 10 口腔前庭
- 11 第二磨牙
- 12 腭腺
- 13 口腔
- 14 舌体
- 14a 舌深动脉
- 15 颊舌肌
- 16 颞舌骨肌
- 17 下颌舌骨
- 18 二腹肌前腹
- 19 颈阔肌
- 20 颞肌

KEMİKLER

- A Parietal kemik
- B Frontal kemik
- a Frontal sinüs
- C Nasal kemik
- D Etmoidal kemik
- E Sfenoid
- b Sfenoidal sinüs
- F Oksipital kemik
- G Maksilla
- H Platin kemik
- I Mandibula
- K Hiyoid kemik
- L Atlas
- M Aksis

BEYİN

- I Telansefal
- II Diansefal
- III Mezenkefalon
- IV Metensefalon
- V Miyelensefalon
- I, II, III Serebrum
 - 1 Süperior sagittal sinüs
 - 2 Beyincik çadırı
 - 3 Serebellum
- 3a Mazi
 - 4 Korpus kallosum
- 4a Korpus kallosum rostrum
- 4b Coprus kallosum genu
- 5 Yarı saydam septum
- 6 Forniks
- 7 Anterior komisür
- 8 İntertalamik yapışma
- 9 Posterior komisür
- 10 Talamus
- 11 İnterventriküler foramen
- 12 Orta beyin akuadukt
- 13 Dördüncü ventrikül
- 14 Pineal bez
- 15 Optik şiazm
- 16 Hipofiz bezi
- 17 Mamiller gövde
- 18 Tektal protez
- 19 Süperior medullar velum
- 20 Köprü
- 21 Medulla oblongata
- 22 Omurilik

NASAL BOŞLUK, FARNİKS BOŞLUĞU VE AĞIZ BOŞLUĞU

- a Süperior nasal konka
- b Orta nasal konka

- c İnfierior nasal konka
- d İştirme tüplerinin faringeal açıklığı
- e Faringeal geri çekme
- f Faringeal tonsil
- g Orbiküler oris
- h Kesici diş
- i Palatin uvula
- k Palatin tonsil
- l Dil
- m Çene ve dil kemiği
- n Milohiyoid
- o Farniks
- p Jeniyoglosus

23 LARİNKS

- I Epiglotis
- II Tiroid kartilaj
- III Krikoid kartilaj
- IV Medyan tiroid bağı
- V Medyan krikotiroid bağı
- VI Transvers aritenoid
- VII Vestibular kat
- VIII Ses teli
- IX Larinjeal ventrikül
- X Soluk borusu
- XI Yemek borusu

Oral boşluk ve hem nasal hem de orbital boşluklardan geçen kısımlar

- A Frontal kemik
 - B Temporal kemik
 - C Zigomatik kemik
 - D Maksilla
 - E Palatin kemik
 - F Mandibül
-
- 1 Kranial dura mater
 - 2 Serebrum
 - 3 Altı oküler kas ile birlikte orbitin yağ gövdesi
 - 3a Göz küresi
 - 3b Lakrimal bez
 - 3c Süperior levator göz kapağı
 - 3d Üst rektus
 - 3e Rektus lateralis
 - 3f İnférieur oblikus
 - 3g İnférieur rektus
 - 3h Orta rektus
 - 3i Süperior oblikus
 - 4 Orta nasal konka
 - 5 İnférieur nasal konka
 - 6 Nasal septum
 - 7 Maksiller sinüs
 - 8 Masseter
 - 9 Yanak kası
 - 10 Oral vestibül
 - 11 İkinci molar
 - 12 Palatin bezleri
 - 13 Oral boşluk
 - 14 Dilin gövdesi
 - 14a Derin lingual arter
 - 15 Jeniyoglosus
 - 16 Jeniyohiyoid
 - 17 Milohiyoid
 - 18 Digastrik kasın ön yüzü
 - 19 Platizma
 - 20 Temporalis

