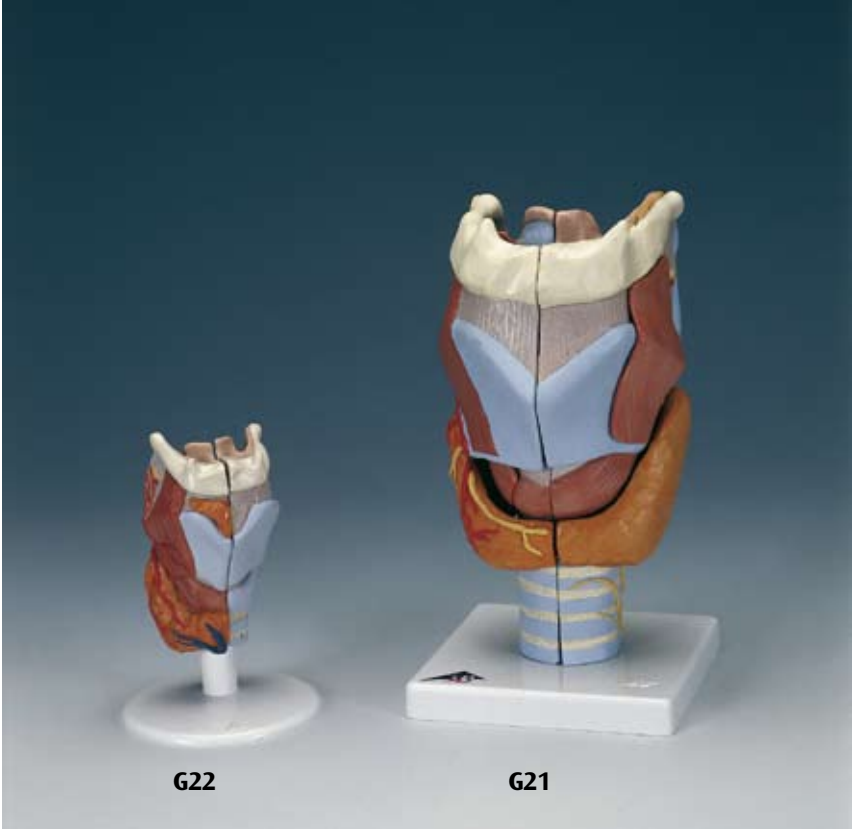



G21
G22

Latin

G21

- 1 N. laryngealis superior
- 2 A. laryngea superior
- 3 A. thyroidea superior
- 4 N. laryngeus recurrens
- 5 Os hyoideum, cornu minus
- 6 Os hyoideum, cornu majus
- 7 Lig. thyrohyoideum laterale
- 8 Cartilago triticea
- 9 Cartilago thyroidea, cornu superius
- 10 Membrana thyrohyoidea
- 11 Cartilago thyroidea, cornu inferius
- 12 Articulatio cricothyroidea, capsula
- 13 M. cricothyroideus, pars obliqua
- 14 Lig. cricotracheale
- 15 Cartilagine tracheales
- 16 Os hyoideum
- 17 Os hyoideum, corpus
- 18 Incisura thyroidea superior
- 19 M. thyrohyoideus
- 20 Cartilago thyroidea
- 21 Lig. cricothyroideum medianum
- 22 M. cricothyroideus, pars recta
- 23 Glandula thyroidea, isthmus
- 24 M. cricothyroideus
- 25 A. thyroidea superior, ramus glandularis anterior
- 26 Lig. thyrohyoideum medianum
- 27 Cartilago cuneiformis
- 28 M. arytenoideus obliquus
- 29 M. cricoarytenoideus posterior
- 30 M. arytenoideus transversus
- 31 Cartilago arytenoidea
- 32 Cartilago corniculata
- 33 Recessus piriformis
- 34 Plica aryepiglottica
- 35 Lig. hyoepiglotticum
- 36 Cartilago epiglottica
- 37 N. laryngealis superior, ramus internus
- 38 M. thyroepiglotticus
- 39 Corpus adiposum pre-epiglotticum
- 40 M. thyroarytenoideus
- 41 M. thyroarytenoideus obliquus
- 42 M. cricoarytenoideus lateralis
- 43 N. laryngealis inferior
- 44 Facies articularis thyroidea
- 45 M. aryepiglotticus
- 46 M. stylopharyngeus
- 47 Plica vestibularis
- 48 Ventriculus laryngis
- 49 Plica vocalis
- 50 M. vocalis
- 51 Trachea

- 52 Cartilago cricoidea
- 53 Lig. thyroepiglotticum

G22

- 1 Glandula thyroidea, lobus pyramidalis
- 2 Glandula thyroidea
- 3 V. thyroidea inferior
- 4 A. thyroidea superior, ramus glandularis anterior
- 5 M. cricothyroideus
- 6 M. thyrohyoideus
- 7 A. laryngea superior
- 8 N. laryngealis superior
- 9 M. arytenoideus transversus
- 10 M. cricoarytenoideus posterior
- 11 M. arytenoideus obliquus
- 12 Cartilago arytenoidea
- 13 Lig. hyoepiglotticum
- 14 Cartilago epiglottica
- 15 Corpus adiposum pre-epiglotticum
- 16 Ventriculus laryngis
- 17 Os hyoideum, cornu minus
- 18 Os hyoideum, cornu majus
- 19 Lig. thyrohyoideum laterale
- 20 Cartilago triticea
- 21 Cartilago thyroidea, cornu superius
- 22 Cartilago thyroidea, cornu inferius
- 23 Cartilagine tracheales
- 24 Lig. cricotracheale
- 25 Cartilago cricoidea
- 26 Lig. cricothyroideum medianum
- 27 Cartilago thyroidea
- 28 Incisura thyroidea superior
- 29 Membrana thyrohyoidea
- 30 Os hyoideum

Larynx Models

English

G21

Larynx, 2 times full-size, 7-part

- 1 Superior laryngeal nerve
- 2 Superior laryngeal artery
- 3 Superior thyroid artery
- 4 Recurrent laryngeal nerve
- 5 Lesser horn of hyoid bone
- 6 Greater horn of hyoid bone
- 7 Lateral thyrohyoid ligament
- 8 Triticeal cartilage
- 9 Superior horn of thyroid
- 10 Thyroid membrane
- 11 Inferior horn of thyroid
- 12 Cricothyroid articular capsule
- 13 Oblique part of cricothyroid muscle
- 14 Cricotracheal ligament
- 15 Tracheal cartilages
- 16 Hyoid bone
- 17 Body of hyoid bone
- 18 Superior thyroid notch
- 19 Thyrohyoideus muscle
- 20 Thyroid cartilage
- 21 Mediate Cricothyroid ligament
- 22 Vertical part of cricothyroid muscle
- 23 Isthmus of thyroid gland
- 24 Cricothyroid muscle
- 25 Anterior glandular branch of superior thyroid artery
- 26 Medial thyrohyoid ligament
- 27 Cuneiform cartilage
- 28 Oblique arytenoid muscle
- 29 Cricoarytenoideus posterior muscle
- 30 Transverse arytenoid muscle
- 31 Arytenoid (arytenoid cartilage]
- 32 Corniculate cartilage, (SANTORINI)
- 33 Piriform recess
- 34 Aryepiglottic fold
- 35 Hyoepiglottic ligament
- 36 Epiglottic cartilage
- 37 Internal branch of superior laryngeal nerve
- 38 Thyroepiglotticus muscle
- 39 Preepiglottic fat pad
- 40 Thyroarytenoideus muscle
- 41 Thyroarytaenoid muscle, pars vocalis
- 42 Cricoarytenoideus lateralis muscle
- 43 Inferior laryngeal nerve
- 44 Articular surface of thyroid
- 45 Aryepiglotticus muscle
- 46 Stylopharyngeus muscle
- 47 Vestibular fold
- 48 Laryngeal ventricle
- 49 Vocal fold
- 50 Vocalis muscle

- 51 Trachea (windpipe]
- 52 Cricoid cartilage (annular cartilage]
- 53 Ligamentum thyroepiglotticum

G22

Larynx, full-size, 2-part

- 1 Pyramid of thyroid
- 2 Thyroid gland
- 3 Inferior thyroid vein
- 4 Anterior glandular branch of superior thyroid artery
- 5 Cricothyroid muscle
- 6 Thyrohyoideus muscle
- 7 Superior laryngeal artery
- 8 Superior laryngeal nerve
- 9 Transverse arytenoid muscle
- 10 Cricoarytenoideus posterior muscle
- 11 Oblique arytenoid muscle
- 12 Arytenoid (arytenoid cartilage)
- 13 Hyoepiglottic ligament
- 14 Epiglottic cartilage
- 15 Preepiglottic fat pad
- 16 Laryngeal ventricle
- 17 Lesser horn of hyoid bone
- 18 Greater horn of hyoid bone
- 19 Lateral thyrohyoid ligament
- 20 Triticeal cartilage
- 21 Superior horn of thyroid
- 22 Inferior horn of thyroid
- 23 Tracheal cartilages
- 24 Cricotracheal ligament
- 25 Cricoid cartilage (annular cartilage]
- 26 Mediate Cricothyroid ligament
- 27 Thyroid cartilage
- 28 Superior thyroid notch
- 29 Thyroid membrane
- 30 Hyoid bone

G21

Kehlkopf, 2-fache Größe, 7-teilig

- 1 Oberer Kehlkopfnerf
- 2 Obere Kehlkopfschlagader
- 3 Obere Schilddrüsenschlagader
- 4 Rekurrenter Kehlkopfnerf
- 5 Kleines Zungenbeinhorn
- 6 Großes Zungenbeinhorn
- 7 Seitliches Zungenbein-Schildknorpelband
- 8 Weizenkornknorpel
- 9 Schildknorpel, oberes Horn
- 10 Breites Band
- 11 Schildknorpel, unteres Horn
- 12 Gelenkkapsel zwischen Ring- u. Schildknorpel
- 13 Schildknorpel-Ringknorpelmuskel, schräger Teil
- 14 Ringknorpel-Luftröhrenband
- 15 Luftröhrenknorpel
- 16 Zungenbein
- 17 Zungenbeinkörper
- 18 Obere Schilddrüseninzisur
- 19 Schildknorpel-Zungenbeinmuskel
- 20 Schildknorpel
- 21 Mittleres Schildknorpel-Ringknorpelband
- 22 Schildknorpel-Ringknorpelmuskel, gerader Teil
- 23 Schilddrüse, Isthmus
- 24 Schild-Ringknorpelmuskel
- 25 Obere Schilddrüsenschlagader, vorderer Drüsenast
- 26 Mittleres Zungenbein-Schildknorpelband
- 27 Wrisberg-Knorpel
- 28 Schräger Gießbeckenknorpelmuskel
- 29 Hinterer Ringknorpel-Gießbeckenknorpelmuskel
- 30 Querer Gießbeckenknorpelmuskel
- 31 Stellknorpel
- 32 Spitzenknorpel
- 33 Recessus piriformis
- 34 Kehldeckel-Gießbeckenknorpelfalte
- 35 Zungenbein-Kehldeckelband
- 36 Kehldeckelknorpel
- 37 Oberer Kehlkopfnerf, innerer Ast
- 38 Schildknorpel-Kehldeckelmuskel
- 39 Präepiglottisches Fettgewebe
- 40 Schildknorpel-Gießbeckenknorpelmuskel
- 41 Schräger Schildknorpel-Gießbeckenmuskel
- 42 Seitlicher Ringknorpel-Gießbeckenknorpelmuskel
- 43 Unterer Kehlkopfnerf
- 44 Schildknorpel-Gelenkfläche
- 45 Kehldeckel-Gießbeckenknorpelmuskel
- 46 Rachenmuskel
- 47 Taschenfalte

- 48 Stimmtasche
- 49 Stimmfalte, Stimmlippe
- 50 Stimmbandmuskel
- 51 Luftröhre
- 52 Ringknorpel
- 53 Kehldeckel-Schildknorpelband

G22

Kehlkopf, natürliche Größe, 2-teilig

- 1 Schilddrüse, pyramidenförmiger Lappen
- 2 Schilddrüse
- 3 Untere Schilddrüsenvene
- 4 Obere Schilddrüsenschlagader, vorderer Drüsenast
- 5 Schild-Ringknorpelmuskel
- 6 Schildknorpel-Zungenbeinmuskel
- 7 Obere Kehlkopfschlagader
- 8 Oberer Kehlkopfnerf
- 9 Querer Gießbeckenknorpelmuskel
- 10 Hinterer Ringknorpel-Gießbeckenknorpelmuskel
- 11 Schräger Gießbeckenknorpelmuskel
- 12 Stellknorpel
- 13 Zungenbein-Kehldeckelband
- 14 Kehldeckelknorpel
- 15 Präepiglottisches Fettgewebe
- 16 Stimmtasche
- 17 Kleines Zungenbeinhorn
- 18 Großes Zungenbeinhorn
- 19 Seitliches Zungenbein-Schildknorpelband
- 20 Weizenkornknorpel
- 21 Schildknorpel, oberes Horn
- 22 Schildknorpel, unteres Horn
- 23 Luftröhrenknorpel
- 24 Ringknorpel-Luftröhrenband
- 25 Ringknorpel
- 26 Mittleres Schildknorpel-Ringknorpelband
- 27 Schildknorpel
- 28 Obere Schilddrüseninzisur
- 29 Breites Band
- 30 Zungenbein

Modelos de la Laringe

Español

G21

Laringe, 2 veces su tamaño natural, desmontable en 7 piezas

- 1 N. laríngeo superior
- 2 A. laríngea superior
- 3 A. tiroidea superior
- 4 N. laríngeo recurrente
- 5 Hueso hioides, asta menor
- 6 Hueso hioides, asta mayor
- 7 Lig. tirohioideo lateral
- 8 Cartílago tritíceo
- 9 Cartílago tiroideo, asta superior
- 10 Membrana tirohioidea
- 11 Cartílago tiroideo, asta inferior
- 12 Articulación cricotiroidea, cápsula
- 13 M. cricotiroideo, porción oblicua
- 14 Lig. cricotraqueal
- 15 Cartílagos traqueales
- 16 Hueso hioides
- 17 Hueso hioides, cuerpo
- 18 Escotadura tiroidea superior
- 19 M. tirohioideo
- 20 Cartílago tiroides
- 21 Lig. cricotiroideo
- 22 M. cricotiroideo, porción recta
- 23 Glándula tiroides, istmo
- 24 M. cricotiroideo
- 25 A. tiroidea superior, rama glandular anterior
- 26 Lig. tirohioideo mediano
- 27 Cartílago cuneiforme
- 28 M. aritenosoide oblicuo
- 29 M. cricoaritenosoide posterior
- 30 M. aritenosoide transverso
- 31 Cartílago aritenoides
- 32 Cartílago corniculado
- 33 Receso piriforme
- 34 Pliegue faringoepiglótico
- 35 Lig. hioepiglótico
- 36 Cartílago
- 37 N. laríngeo superior, ramo interno
- 38 M. tiroepiglótico
- 39 Cuerpo adiposo preepiglótico
- 40 M. tiroaritenosoide
- 41 M. tiroaritenosoide externo
- 42 M. cricoaritenosoide lateral
- 43 N. laríngeo inferior
- 44 Cara articular tiroidea
- 45 M. ariepiglótico
- 46 M. estilofaríngeo
- 47 Pliegue vestibular
- 48 Ventrículo laríngeo
- 49 Pliegue vocal
- 50 M. vocal

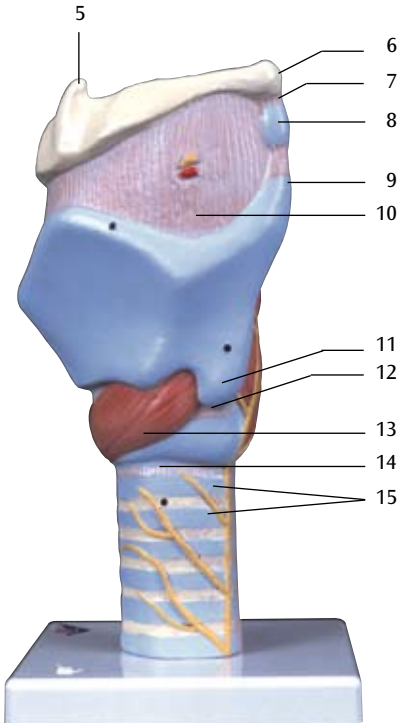
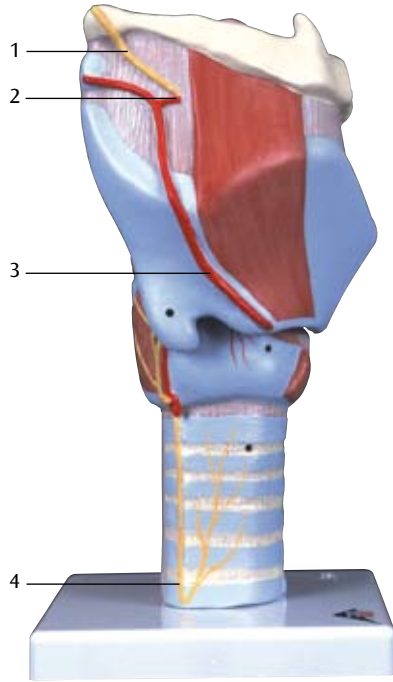
- 51 Tráquea
- 52 Cartílago cricoides
- 53 Ligamento tiroepiglótico

G22

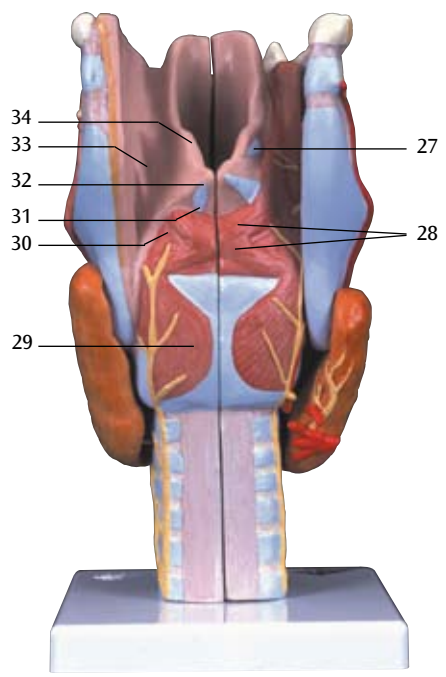
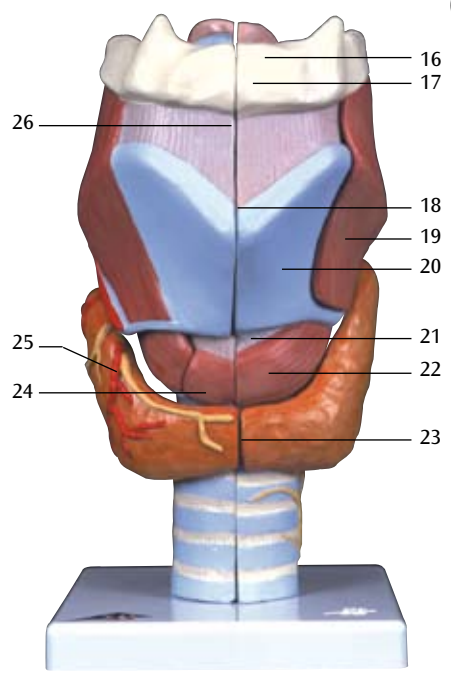
Laringe, tamaño natural, desmontable en 2 piezas

- 1 Glándula tiroides, lóbulo piramidal
- 2 Glándula tiroides
- 3 V. tiroidea inferior
- 4 A. tiroidea superior, rama glandular anterior
- 5 M. cricotiroideo
- 6 M. tirohioideo
- 7 A. laríngea superior
- 8 N. laríngeo superior
- 9 M. aritenosoide transverso
- 10 M. cricoaritenosoide posterior
- 11 M. aritenosoide oblicuo
- 12 Cartílago aritenoides
- 13 Lig. hioepiglótico
- 14 Cartílago
- 15 Cuerpo adiposo preepiglótico
- 16 Ventrículo laríngeo
- 17 Hueso hioides, asta menor
- 18 Hueso hioides, asta mayor
- 19 Lig. tirohioideo lateral
- 20 Cartílago tritíceo
- 21 Cartílago tiroideo, asta superior
- 22 Cartílago tiroideo, asta inferior
- 23 Cartílagos traqueales
- 24 Lig. cricotraqueal
- 25 Cartílago cricoides
- 26 Lig. cricotiroideo
- 27 Cartílago tiroides
- 28 Escotadura tiroidea superior
- 29 Membrana tirohioidea
- 30 Hueso hioides

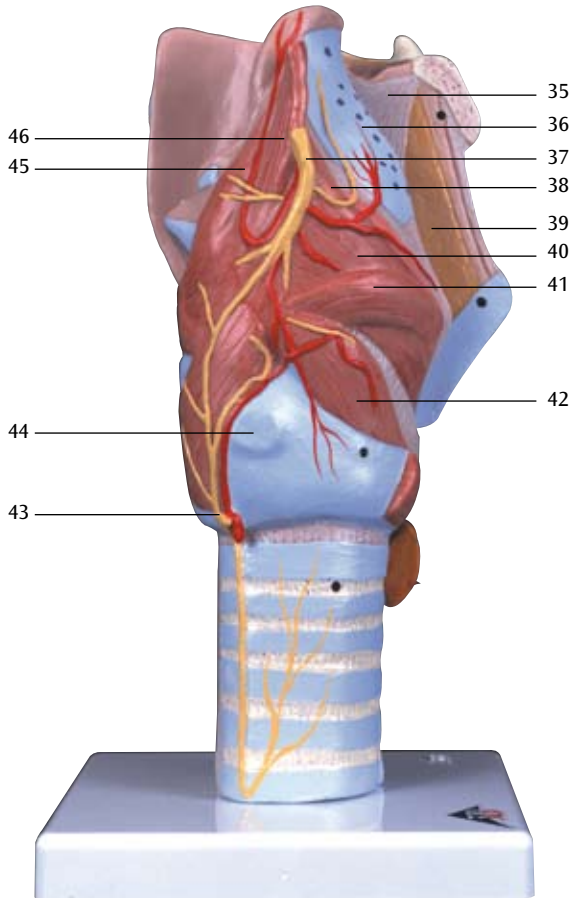
G21

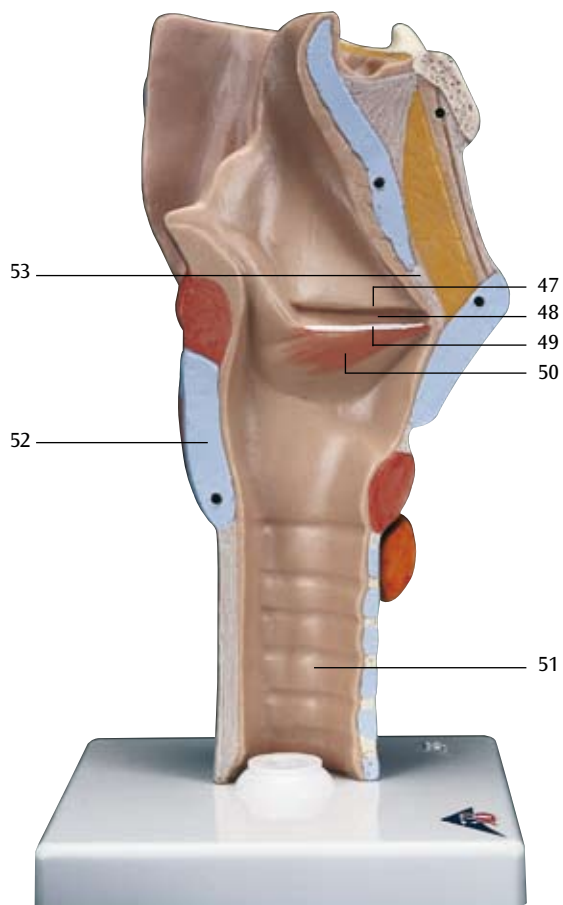


G21

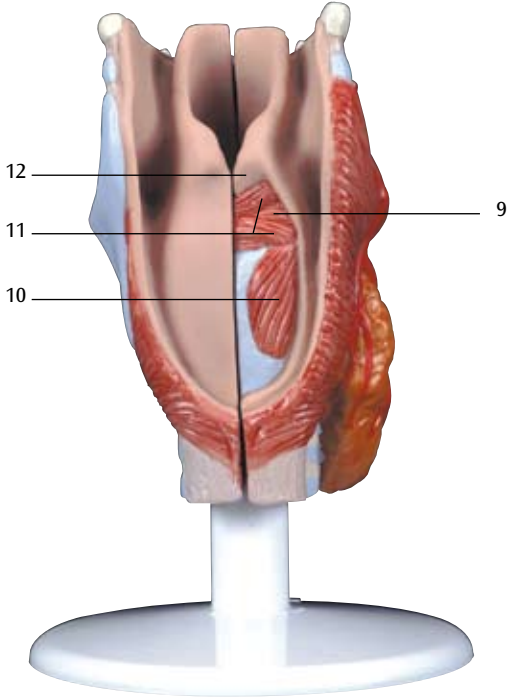
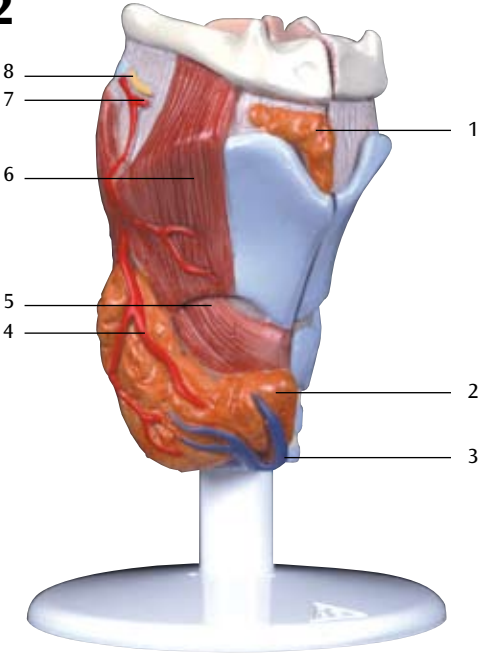


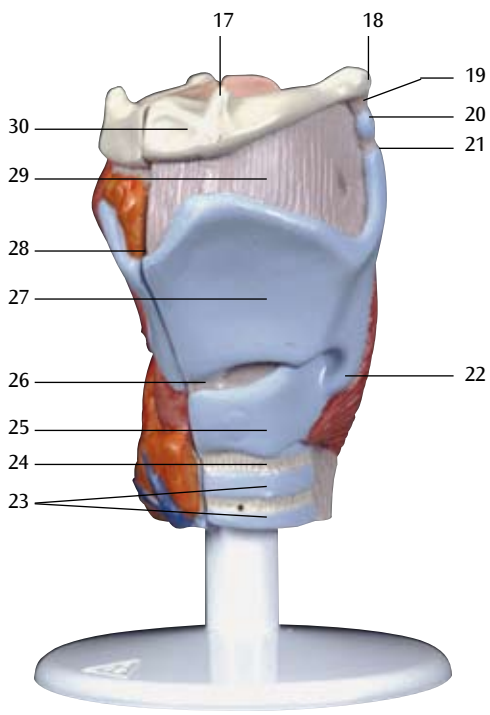
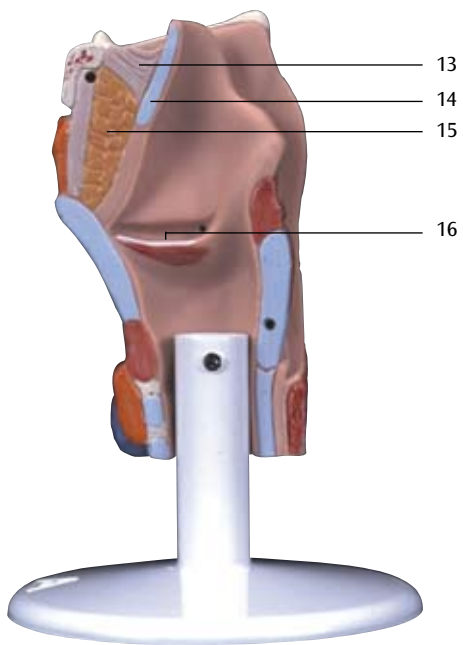
G21





G22





Modèles de Larynx

Français

G21

Larynx, agrandi 2 fois, en 7 parties

- 1 Nerf laryngé supérieur
- 2 Artère laryngée supérieure
- 3 Artère thyroïdienne supérieure
- 4 Nerf laryngien récurrent
- 5 Os hyoïde, petite corne
- 6 Os hyoïde, grande corne
- 7 Ligament thyrohyoïde latéral
- 8 Cartilage triticé
- 9 Cartilage thyroïde, corne supérieure
- 10 Membrane thyrohyoïde
- 11 Cartilage thyroïde, corne inférieure
- 12 Articulation crico-thyroïdienne, capsule
- 13 Muscle cricothyroïdien, partie oblique
- 14 Ligament cricotrachéal
- 15 Cartilages de la trachée
- 16 Os hyoïde
- 17 Os hyoïde, corps
- 18 Incisure thyroïdienne supérieure
- 19 Muscle thyrohyoïde
- 20 Cartilage thyroïde
- 21 Ligament cricothyroïdien moyen
- 22 Muscle cricothyroïdien, partie droite
- 23 Glande thyroïde, isthme
- 24 Muscle cricothyroïdien
- 25 Artère thyroïdienne supérieure, rameau glandulaire antérieur
- 26 Ligament thyrohyoïde médian
- 27 Cartilage cunéiforme
- 28 Muscle aryténoïdien oblique
- 29 Muscle cricoaryténoïdien postérieur
- 30 Muscle aryténoïdien transverse
- 31 Cartilage aryténoïde
- 32 Cartilage corniculé
- 33 Récessus piriforme
- 34 Pli aryépiglottique
- 35 Ligament hyo-épiglottique
- 36 Cartilage épiglottique
- 37 Nerf laryngé supérieur, rameau interne
- 38 Muscle thyro-épiglottique
- 39 Corps adipeux pré-épiglottique
- 40 Muscle thyro-aryténoïdien
- 41 M. thyro-aryténoïdien externe et supérieur
- 42 Muscle cricoaryténoïdien latéral
- 43 Nerf laryngé inférieur
- 44 Face articulaire thyroïde
- 45 Muscle ary-épiglottique
- 46 Muscle stylopharyngien
- 47 Pli vestibulaire
- 48 Ventricule laryngé
- 49 Pli vocal
- 50 Muscle vocal

- 51 Trachée
- 52 Cartilage cricoïde
- 53 Ligament thyroépiglottique

G22

Larynx, grandeur nature, en 2 parties

- 1 Glande thyroïde, lobe pyramidal
- 2 Glande thyroïde
- 3 Veine thyroïdienne inférieure
- 4 Artère thyroïdienne supérieure, rameau glandulaire antérieur
- 5 Muscle cricothyroïdien
- 6 Muscle thyrohyoïde
- 7 Artère laryngée supérieure
- 8 Nerf laryngé supérieur
- 9 Muscle aryténoïdien transverse
- 10 Muscle cricoaryténoïdien postérieur
- 11 Muscle aryténoïdien oblique
- 12 Cartilage aryténoïde
- 13 Ligament hyo-épiglottique
- 14 Cartilage épiglottique
- 15 Corps adipeux pré-épiglottique
- 16 Ventricule laryngé
- 17 Os hyoïde, petite corne
- 18 Os hyoïde, grande corne
- 19 Ligament thyrohyoïde latéral
- 20 Cartilage triticé
- 21 Cartilage thyroïde, corne supérieure
- 22 Cartilage thyroïde, corne inférieure
- 23 Cartilages de la trachée
- 24 Ligament cricotrachéal
- 25 Cartilage cricoïde
- 26 Ligament cricothyroïdien moyen
- 27 Cartilage thyroïde
- 28 Incisure thyroïdienne supérieure
- 29 Membrane thyrohyoïde
- 30 Os hyoïde

G21

Laringe, 2 x tamanho natural, 7 partes

- 1 Nervo laríngeo superior
- 2 Artéria laríngea superior
- 3 Artéria tireóidea superior
- 4 Nervo laríngeo recorrente
- 5 Corno menor
- 6 Corno maior
- 7 Ligamento tireoideio lateral
- 8 Corpo triticeo
- 9 Corno superior da cartilagem tireóide
- 10 Membrana tireoideia
- 11 Corno inferior da cartilagem tireóide
- 12 Articulação cuneonavicular
- 13 Parte posterior do músculo cricotireóide
- 14 Ligamento cricotraqueal
- 15 Anel traqueal
- 16 Osso hióide
- 17 Corpo do osso hióide
- 18 Incisura tireóidea superior
- 19 Músculo tireoideio
- 20 Cartilagem tireóidea
- 21 Ligamento cricotireóide médio
- 22 Parte anterior do músculo cricotireóide
- 23 Istmo da tireóide
- 24 Músculo cricotireóide
- 25 Ramo glandular lateral da artéria tireóidea superior
- 26 Ligamento tireoideio médio
- 27 Cartilagem cuneiforme
- 28 Músculo aritenóide oblíquo
- 29 Músculo cricoaritenóide posterior
- 30 Músculo aritenóide transversal
- 31 Cartilagem aritenóide
- 32 Cartilagem corniculada (cartilagem de Santorini)
- 33 Recesso piriforme
- 34 Dobra ariepiglótica
- 35 Ligamento hioepiglótico
- 36 Cartilagem epiglótica
- 37 Ramo interno do nervo laríngeo superior
- 38 Músculo tireoepiglótico
- 39 Corpo gorduroso pré-epiglótico
- 40 Músculo tireoaritenóide
- 41 Músculo tireoaritenóide oblíquo
- 42 Músculo cricoaritenóide lateral
- 43 Nervo laríngeo inferior
- 44 Superfície articular da tireóide
- 45 Músculo ariepiglótico
- 46 Músculo estilofaríngeo
- 47 Prega vestibular
- 48 Ventrículo laríngeo
- 49 Corda vocal

- 50 Músculo vocal
- 51 Traquéia
- 52 Cartilagem cricóide
- 53 Ligamento tireoepiglótico

G22

Laringe, tamanho natural, 2 partes

- 1 Lobo piramidal da glândula tireóide
- 2 Glândula tireóide
- 3 Veia tireóidea inferior
- 4 Ramo glandular lateral da artéria tireóidea superior
- 5 Músculo cricotireóide
- 6 Músculo tireoideio
- 7 Artéria laríngea superior
- 8 Nervo laríngeo superior
- 9 Músculo aritenóide transversal
- 10 Músculo cricoaritenóide posterior
- 11 Músculo aritenóide oblíquo
- 12 Cartilagem aritenóide
- 13 Ligamento hioepiglótico
- 14 Cartilagem epiglótica
- 15 Corpo gorduroso pré-epiglótico
- 16 Ventrículo laríngeo
- 17 Corno menor
- 18 Corno maior
- 19 Ligamento tireoideio lateral
- 20 Corpo triticeo
- 21 Corno superior da cartilagem tireóide
- 22 Corno inferior da cartilagem tireóide
- 23 Anel traqueal
- 24 Ligamento cricotraqueal
- 25 Cartilagem cricóide
- 26 Ligamento cricotireóide médio
- 27 Cartilagem tireóidea
- 28 Incisura tireóidea superior
- 29 Membrana tireoideia
- 30 Osso hióide

喉頭モデル

日本語

G21

喉頭、2倍大・7分解モデル

- 1 上喉頭神経
- 2 上喉頭動脈
- 3 上甲状腺動脈
- 4 反回神経
- 5 舌骨の小角
- 6 舌骨の大角
- 7 後甲状舌骨靭帯
- 8 麦粒軟骨
- 9 甲状軟骨の上角
- 10 甲状舌骨膜
- 11 甲状軟骨の下角
- 12 輪状甲状関節包
- 13 輪状甲状筋の斜部
- 14 輪状気管靭帯
- 15 気管軟骨
- 16 舌骨
- 17 舌骨体
- 18 上甲状切痕
- 19 舌骨甲状筋
- 20 甲状軟骨
- 21 正中輪状甲状靭帯
- 22 輪状甲状筋の直部
- 23 甲状腺峡部
- 24 輪状甲状筋
- 25 上甲状腺動脈の前枝
- 26 正中甲状舌骨靭帯
- 27 楔状軟骨
- 28 斜披裂筋
- 29 後輪状披裂筋
- 30 横披裂筋
- 31 披裂軟骨
- 32 小角軟骨
- 33 梨状陥没
- 34 披裂喉頭蓋ヒダ
- 35 舌骨喉頭蓋靭帯
- 36 喉頭蓋軟骨
- 37 上喉頭神経の内枝
- 38 甲状喉頭蓋筋
- 39 喉頭蓋前脂肪体
- 40 甲状披裂筋
- 41 斜甲状披裂筋
- 42 外側輪状披裂筋
- 43 下喉頭神経
- 44 甲状関節面

- 45 披裂喉頭蓋筋
- 46 茎突咽頭筋
- 47 前庭ヒダ
- 48 喉頭室
- 49 声帯ヒダ
- 50 声帯筋
- 51 気管
- 52 輪状軟骨
- 53 甲状喉頭蓋靭帯

G22

喉頭、実物大・2分解モデル

- 1 甲状腺錐体葉
- 2 甲状腺
- 3 下甲状腺静脈
- 4 上甲状腺動脈の前枝
- 5 輪状甲状筋
- 6 甲状舌骨筋
- 7 上喉頭動脈
- 8 上喉頭神経
- 9 横披裂筋
- 10 後輪状披裂筋
- 11 斜披裂筋
- 12 披裂軟骨
- 13 舌骨喉頭蓋靭帯
- 14 喉頭蓋軟骨
- 15 喉頭蓋前脂肪体
- 16 喉頭室
- 17 舌骨の小角
- 18 舌骨の大角
- 19 後甲状舌骨靭帯
- 20 麦粒軟骨
- 21 甲状軟骨の上角
- 22 甲状軟骨の下角
- 23 気管軟骨
- 24 輪状気管靭帯
- 25 輪状軟骨
- 26 正中輪状甲状靭帯
- 27 甲状軟骨
- 28 上甲状切痕
- 29 甲状舌骨膜
- 30 舌骨

