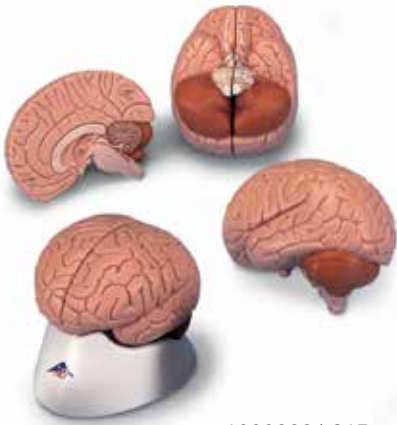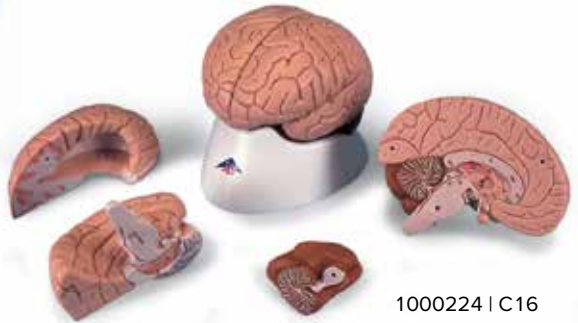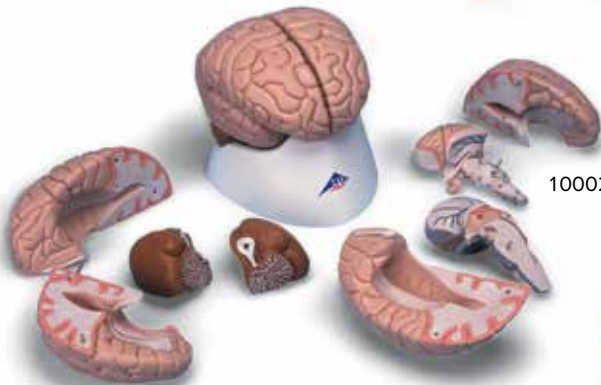




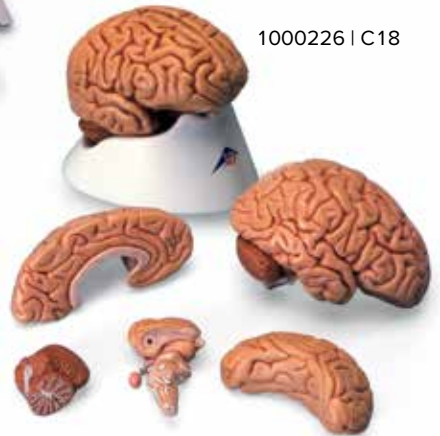
1000222 | C15



1000224 | C16



1000225 | C17



1000226 | C18

# **1000222 | 1000224 | 1000225 | 1000226**

C15 | C16 | C17 | C18

**Telencephalon**

**C15, C16, C17, C18:**

- 1 Lobus frontalis
- 2 Lobus parietalis
- 3 Lobus occipitalis
- 4 Lobus temporalis
- 5 Sulcus centralis
- 6 Gyrus precentralis
- 7 Gyrus postcentralis
- 8 Bulbus olfactorius
- 9 Commissura anterior
- 10 Corpus callosum
  - a Genu
  - b Truncus
  - c Splenium
  - d Rostrum
- 11 Septum pellucidum
- 12 Fornix
- 13 Commissura posterior

**C16, C17, C18:**

- 14 Insula
- 15 Capsula interna
- 16 Ventriculus lateralis
  - e Cornu frontale
  - f Pars centralis
- 17 Plexus choroideus
  - g Cornu occipitale

**C17, C18:**

- h Cornu temporale
- 18 Hippocampus

**Diencephalon**

**C15, C16, C17, C18:**

- 19 Thalamus
- 20 Sulcus hypothalamicus
- 21 Hypothalamus
- 22 Adhesio interthalamica
- 23 Glandula pinealis
- 24 Corpus mammillare sinistrum
- 25 Hypophysis
- 26 Ventriculus tertius cum plexus choroideus

**C17, C18:**

- 27 Nucleus caudatus
- 28 Pulvinar thalami
- 29 Corpus geniculatum mediale
- 30 Corpus geniculatum laterale

**Mesencephalon**

**C15, C16, C17, C18:**

- 31 Lamina tecti
- 32 Tegmentum mesencephali
- 33 Crus cerebri
- 34 Aqueductus mesencephali

**Metencephalon**

- 35 Cerebellum
  - a Vermis
  - b Tonsilla
  - c Flocculus
  - d Arbor vitae
  - e Ventriculus quartus
- 36 Pons
  - f Pedunculus cerebellaris superior
  - g Pedunculus cerebellaris medius
  - h Pedunculus cerebellaris inferior

**Myelencephalon**

- 37 Medulla oblongata
- 38 Oliva
- 39 Pyramis
- 40 N. cervicalis I. (C1)

**Nervi craniales**

- I N. olfactorius
- II N. opticus
- III N. oculomotorius
- IV N. trochlearis
- V N. trigeminus
- VI N. abducens
- VII N. facialis
- VIII N. vestibulocochlearis
- IX N. glossopharyngeus
- X N. vagus
- XI N. accessorius
- XII N. hypoglossus

## Telencephalon

### C15, C16, C17, C18:

- 1 Frontal lobe
- 2 Parietal lobe
- 3 Occipital lobe
- 4 Temporal lobe
- 5 Central sulcus
- 6 Precentral gyrus
- 7 Postcentral gyrus
- 8 Olfactory bulb
- 9 Anterior commissure
- 10 Corpus callosum
  - a Genu
  - b Trunk
  - c Splenium
  - d Rostrum
- 11 Septum pellucidum
- 12 Fornix
- 13 Posterior commissure

### C16, C17, C18:

- 14 Insula
- 15 Internal capsule
- 16 Lateral ventricle
  - e Frontal horn
  - f Central part
- 17 Choroid plexus
  - g Occipital horn

### C17, C18:

- h Temporal horn
- 18 Hippocampus

## Diencephalon

### C15, C16, C17, C18:

- 19 Thalamus
- 20 Hypothalamic sulcus
- 21 Hypothalamus
- 22 Interthalamic adhesion
- 23 Pineal gland
- 24 Left mammillary body
- 25 Pituitary gland
- 26 Choroid plexus of 3rd ventricle

### C17, C18:

- 27 Caudate nucleus
- 28 Pulvinar
- 29 Medial geniculate body
- 30 Lateral geniculate body

## Mesencephalon

### C15, C16, C17, C18:

- 31 Tectal plate
- 32 Tegmentum of midbrain
- 33 Cerebral crus
- 34 Aqueduct of midbrain

## Metencephalon

- 35 Cerebellum
  - a Vermis
  - b Tonsil
  - c Flocculus
  - d Arbor vitae
  - e Fourth ventricle
- 36 Pons
  - f Superior cerebellar peduncle
  - g Middle cerebellar peduncle
  - h Inferior cerebellar peduncle

## Myelencephalon

- 37 Medulla oblongata
- 38 Inferior olive
- 39 Pyramid
- 40 First cervical nerve (C1)

## Cranial Nerves

- I Olfactory nerve
- II Optic nerve
- III Oculomotor nerve
- IV Trochlear nerve
- V Trigeminal nerve
- VI Abducent nerve
- VII Facial nerve
- VIII Vestibulocochlear nerve
- IX Glossopharyngeal nerve
- X Vagus nerve
- XI Accessory nerve
- XII Hypoglossal nerve

## Endhirn

### C15, C16, C17, C18:

- 1 Stirnlappen
- 2 Scheitellappen
- 3 Hinterhauptlappen
- 4 Schläfenlappen
- 5 Zentralfurche
- 6 Windung vor der Zentralfurche
- 7 Windung hinter der Zentralfurche
- 8 Riechkolben
- 9 Vordere Kommissur
- 10 Balken
  - a Knie
  - b Stamm
  - c Wulst
  - d Schnabel
- 11 Durchsichtige Scheidewand
- 12 Gewölbe
- 13 Hintere Kommissur

### C16, C17, C18:

- 14 Insel
- 15 Innere Kapsel
- 16 Seitenventrikel
  - e Vorderhorn
  - f Mittelteil
- 17 Adergeflecht
  - g Hinterhorn

### C17, C18:

- h Unterhorn
- 18 Hippocampus

## Zwischenhirn

### C15, C16, C17, C18:

- 19 Thalamus
- 20 Hypothalamische Furche
- 21 Hypothalamus
- 22 Verbindung der Thalamushälften
- 23 Zirbeldrüse
- 24 Mamillarkörper
- 25 Hirnanhangsdrüse (Hypophyse)
- 26 3. Ventrikel mit Adergeflecht

### C17, C18:

- 27 Schweifkern
- 28 Pulvinar
- 29 Innerer Kniehöcker
- 30 Äußerer Kniehöcker

## Mittelhirn

### C15, C16, C17, C18:

- 31 Vierhügelplatte
- 32 Mittelhirndach
- 33 Schenkel des Mittelhirns
- 34 Verbindung zwischen 3. und 4. Ventrikel

## Hinterhirn

- 35 Kleinhirn
  - a Wurm
  - b Mandel
  - c Flöckchen
  - d Lebensbaum
  - e 4. Ventrikel
- 36 Brücke
  - f Oberer Kleinhirnstiel
  - g Mittlerer Kleinhirnstiel
  - h Unterer Kleinhirnstiel

## Nachhirn

- 37 Verlängertes Mark
- 38 Olive
- 39 Pyramide
- 40 1. Halsnerv

## Hirnnerven

- I Geruchsnerv
- II Sehnerv
- III Oculomotorius
- IV Trochlearis
- V Trigemini
- VI Abducens
- VII Gesichtsnerv
- VIII Gehör- und Gleichgewichtsnerv
- IX Glossopharyngeus
- X Vagus
- XI Accessorius
- XII Hypoglossus

## Telencéfalo o cerebro anterior

### C15, C16, C17, C18:

- 1 Lóbulo frontal
- 2 Lóbulo parietal
- 3 Lóbulo occipital
- 4 Lóbulo temporal
- 5 Surco central (de Rolando)
- 6 Circunvolución frontal ascendente (prer rolándica)
- 7 Circunvolución parietal ascendente
- 8 Bulbo olfatorio
- 9 Comisura cerebral anterior
- 10 Cuerpo calloso
  - a Rodilla
  - b Tronco
  - c Rodete
  - d Rostro
- 11 Membrana pelúcida
- 12 Fórnix
- 13 Comisura blanca posterior

### C16, C17, C18:

- 14 Insula
- 15 Cápsula interna
- 16 Ventrículo lateral
  - e Cuerno anterior
  - f Parte central
- 17 Plexo coroideo
  - g Cuerno posterior

### C17, C18:

- h Cuerno inferior
- 18 Hipocampo

## Diencefalo o cerebro intermedio

### C15, C16, C17, C18:

- 19 Tálamo
- 20 Surco hipotalámico (de Monro)
- 21 Hipotálamo
- 22 Adherencias intertalámicas
- 23 Glándula pineal (epífisis)
- 24 Cuerpo mamilar sin.
- 25 Glándula pituitaria (hiopófisis)
- 26 Tercer ventrículo y plexo coroideo

### C17, C18:

- 27 Cuerpo caudado
- 28 Pulvinar
- 29 Cuerpo geniculado interno
- 30 Cuerpo geniculado externo

## Mesencéfalo o cerebro medio

### C15, C16, C17, C18:

- 31 Techo del mesencéfalo
- 32 Tegmento mesencefálico (calota peduncular)
- 33 Pedúnculo cerebral
- 34 Acueducto de Silvio

### Metencéfalo

- 35 Cerebelo
  - a Vermis
  - b Tonsila
  - c Flóculo
  - d Árvore da vida
  - e Quarto ventrículo
- 36 Ponte
  - f Pedúnculo cerebral superior
  - g Pedúnculo cerebral mediano
  - h Pedúnculo cerebral inferior

### Mielencéfalo

- 37 Medula oblonga
- 38 Oliva
- 39 Pirámide
- 40 Primeiro nervo cervical

### Nervos do cérebro

- I Nervo olfativo
- II Nervo ótico
- III Nervo oculomotor
- IV Nervo troclear
- V Nervo trigêmeo
- VI Nervo abducente
- VII Nervo facial
- VIII Nervo vestibulo-cloquear
- IX Nervo glossofaríngeo
- X Nervo vago
- XI Nervo acessório
- XII Nervo hipoglosso

## Télecéphale

### C15, C16, C17, C18:

- 1 Lobe frontal
- 2 Lobe pariétal
- 3 Lobe occipital
- 4 Lobe temporal
- 5 Sillon central
- 6 Circonvolution précentrale
- 7 Circonvolution postcentrale
- 8 Bulbe olfactif
- 9 Commissure antérieure
- 10 Corps calleux
  - a Genou
  - b Tronc
  - c Bourrelet
  - d Bec
- 11 Cloison transparente
- 12 Voûte
- 13 Commissure postérieure

### C16, C17, C18:

- 14 Insula
- 15 Capsule interne
- 16 Ventricule latéral
  - e Corne antérieure
  - f Carrefour ventriculaire
- 17 Plexus choroïdien
  - g Corne postérieure

### C17, C18:

- h Corne inférieure
- 18 Hippocampe

## Diencéphale

### C15, C16, C17, C18:

- 19 Thalamus
- 20 Sillon de Monro
- 21 Hypothalamus
- 22 Adhésión interthalamique
- 23 Corps pinéal (épiphyse)
- 24 Tubercules mamillaires
- 25 Glande pituitaire (hypophyse)
- 26 Plexus choroïde médian

### C17, C18:

- 27 Noyau caudé
- 28 Tubercule postérieur du thalamus
- 29 Corps genouillé médial
- 30 Corps genouillé latéral

## Mésencéphalon

### C15, C16, C17, C18:

- 31 Toit du mésencéphale (lame quadrijumelle)
- 32 Calotte du mésencéphale
- 33 Calotte pédonculaire
- 34 Aqueduc de Sylvius
- Métencéphale**
- 35 Cervelet
  - a Vermis
  - b Amygdale
  - c Flocculus du cervelet
  - d Arbre de vie
  - e Quatrième ventricule
- 36 Pont
  - f Pédoncule cérébelleux supérieur
  - g Pédoncule cérébelleux moyen
  - h Pédoncule cérébelleux inférieur

### Myélecéphale

- 37 Bulbe rachidien
- 38 Olive
- 39 Pyramide
- 40 Nerf cervical latéral

### Nerfs crâniens

- I Nerve olfactif
- II Nerve optique
- III Nerve moteur oculaire commun
- IV Nerve pathétique
- V Nerve trijumeau
- VI Nerve moteur oculaire externe
- VII Nerve facial
- VIII Nerve vestibulo-cochléaire
- IX Nerve glossopharyngien
- X Nerve vague
- XI Nerve accessoire
- XII Nerve hypoglosse

## Telencéfalo

### C15, C16, C17, C18:

- 1 Lobo frontal
- 2 Lobo parietal
- 3 Lobo occipital
- 4 Lobo temporal
- 5 Sulco central
- 6 Giro pré-central
- 7 Giro pós-central
- 8 Bulbo olfativo
- 9 Comissura anterior
- 10 Corpo caloso
- a Genu
- b Tronco
- c Esplênio
- d Rostro
- 11 Septo pelúcido
- 12 Fórnix
- 13 Comissura posterior

### C16, C17, C18:

- 14 Ínsula
- 15 Cápsula interna
- 16 Ventrículo lateral
- e Corno anterior
- f Parte central
- 17 Plexo coróide
- g Corno posterior

### C17, C18:

- h Corno lateral
- 18 Hipocampo

## Diencéfalo

### C15, C16, C17, C18:

- 19 Tálamo
- 20 Sulco hipotalâmico
- 21 Hipotálamo
- 22 Aderência intertalâmica
- 23 Glândula (pineal)
- 24 Corpo mamilar
- 25 Hipófise (pituitária)
- 26 Plexo coróide do 3º ventrículo

### C17, C18:

- 27 Núcleo caudado
- 28 Pulvinar do tálamo
- 29 Corpo geniculado medial
- 30 Corpo geniculado lateral

## Mesencéfalo

### C15, C16, C17, C18:

- 31 Teto do mesencefálico
- 32 Tegmento mesencefálico
- 33 Pedúnculo cerebral
- 34 Aqueduto mesencefálico (de Sylvius)

## Metencéfalo

- 35 Cerebelo
- a Vérmis
- b Tonsila (amígdala)
- c Flóculo
- d Árvore da vida
- e Quarto ventrículo
- 36 Ponte
- f Pedúnculo cerebelar superior
- g Pedúnculo cerebelar médio
- h Pedúnculo cerebelar inferior

## Mielencéfalo

- 37 Bulbo (medula oblongada)
- 38 Oliva
- 39 Pirâmide
- 40 N. cervical I

## Pares Cranianos

- I N. olfatório
- II N. óptico
- III N. oculomotor
- IV N. troclear
- V N. trigêmeo
- VI N. abducente
- VII N. facial
- VIII N. vestiboloclear
- IX N. glossofaríngeo
- X N. vago
- XI N. acessório
- XII N. hipoglosso

## Telencefalo

### C15, C16, C17, C18:

- 1 Lobo frontale
- 2 Lobo parietale
- 3 Lobo occipitale
- 4 Lobo temporale
- 5 Solco centrale
- 6 Giro precentrale
- 7 Giro postcentrale
- 8 Bulbo olfattivo
- 9 Commessura anteriore
- 10 Corpo caloso
- a Ginocchio
- b Tronco
- c Splenio
- d Rostro
- 11 Setto pellucido
- 12 Fornice
- 13 Commessura posteriore

### C16, C17, C18:

- 14 Insula
- 15 Capsula interna
- 16 Ventricolo laterale
- e Corno anteriore
- f Parte centrale
- 17 Plesso coroideo
- g Corno posteriore

### C17, C18:

- h Corno inferiore
- 18 Ippocampo

## Dienecefalo

### C15, C16, C17, C18:

- 19 Talamo
- 20 Solco ipotalamico
- 21 Ipotalamo
- 22 Adesione intertalamica
- 23 Ghiandola pineale
- 24 Corpo mammillare
- 25 Ghiandola pituitaria (ipofisi)
- 26 Plesso coroideo del terzo ventricolo

### C17, C18:

- 27 Nucleo caudato
- 28 Pulvinare
- 29 Corpo genicolato mediale
- 30 Corpo genicolato laterale

## Mesencefalo

### C15, C16, C17, C18:

- 31 Lamina quadrigemina
- 32 Tegmento del mesencefalo
- 33 Peduncolo cerebrale
- 34 Acquedotto cerebrale

## Metencefalo

- 35 Cerevelletto
- a Verme
- b Tonsilla
- c Flocculo
- d Albero della vita
- e Quarto ventricolo
- 36 Ponte
- f Peduncolo cerebellare superiore
- g Peduncolo cerebellare medio
- h Peduncolo cerebellare inferiore

## Mielencefalo

- 37 Medulla oblongata
- 38 Oliva
- 39 Piramide
- 40 Primo nervo cervicale

## Nervi cranici

- I Nervo olfattivo
- II Nervo ottico
- III Nervo oculomotore
- IV Nervo troclear
- V Nervo trigemino
- VI Nervo abducente
- VII Nervo facciale
- VIII Nervo vestibolo-cocleare
- IX Nervo glossofaríngeo
- X Nervo vago
- XI Nervo accessorio
- XII Nervo ipoglosso

## 終脳(大脳)

C15, C16, C17, C18:

- 1 前頭葉
- 2 頭頂葉
- 3 後頭葉
- 4 側頭葉
- 5 中心溝
- 6 中心前回
- 7 中心後回
- 8 嗅球
- 9 前交連
- 10 脳梁
- a 脳梁膝
- b 脳梁幹
- c 脳梁膨大
- d 脳梁吻
- 11 透明中隔
- 12 脳弓
- 13 後交連

C16, C17, C18:

- 14 (ライル)島
- 15 内包
- 16 側脳室
- e 前角
- f 中心部
- 17 脈絡叢
- g 後角

C17, C18:

- h 下角
- 18 海馬

## 間脳

C15, C16, C17, C18:

- 19 視床
- 20 視床下溝
- 21 視床下部
- 22 視床間橋
- 23 松果体
- 24 左乳頭体
- 25 脳下垂体
- 26 第3脳室脈絡叢

C17, C18:

- 27 尾状核
- 28 視床枕
- 29 内側膝状体
- 30 外側膝状体

## 中脳

C15, C16, C17, C18:

- 31 蓋板
- 32 被蓋
- 33 大脳脚
- 34 中脳水道

## 後脳

- 35 小脳
- a 虫部
- b 小脳扁桃
- c 片葉
- d 小脳活樹
- e 第4脳室
- 36 橋
- f 上小脳脚
- g 中小脳脚
- h 下小脳脚

## 髄脳

- 37 延髄
- 38 オリーブ
- 39 錐体
- 40 第12頭神経

## 脳神経

- I 嗅神経
- II 視神経
- III 動眼神経
- IV 滑車神経
- V 三叉神経
- VI 外転神経
- VII 顔面神経
- VIII 内耳神経
- IX 舌咽神経
- X 迷走神経
- XI 副神経
- XII 舌下神経

## Конечный мозг

**C15, C16, C17, C18:**

- 1 Лобная доля
- 2 Теменная доля
- 3 Затылочная доля
- 4 Височная доля
- 5 Центральная борозда
- 6 Прецентральная извилина
- 7 Постцентральная извилина
- 8 Обонятельная луковица
- 9 Передняя комиссура
- 10 Мозолистое тело
- a Колено
- b Ствол
- c Валик
- d Ключ
- 11 Прозрачная перегородка
- 12 Свод
- 13 Задняя комиссура

**C16, C17, C18:**

- 14 Островок
- 15 Внутренняя капсула
- 16 Боковой желудочек
- e Передний рог
- f Центральная часть
- 17 Хориоидное сплетение
- g Задний рог

**C17, C18:**

- h Нижний рог
- 18 Гиппокамп

## Промежуточный мозг

**C15, C16, C17, C18:**

- 19 Зрительный бугор (таламус)
- 20 Гипоталамическая борозда
- 21 Гипоталамус
- 22 Межбугорное сращение
- 23 Шишковидное тело
- 24 Левое сосцевидное тело
- 25 Гипофиз
- 26 Хориоидное сплетение 3-го желудочка

**C17, C18:**

- 27 Хвостатое ядро
- 28 Подушка таламуса
- 29 Медиальное коленчатое тело
- 30 Латеральное коленчатое тело

## Средний мозг

**C15, C16, C17, C18:**

- 31 Пластина крыши
- 32 Покрышка среднего мозга
- 33 Ножка мозга
- 34 Водопровод среднего мозга

## Задний мозг

35 Мозжечок

- f Червь мозжечка
  - g Миндалевидная мозжечка
  - h Клочок мозжечка
  - i Древо жизни мозжечка
  - j Четвертый желудочек
- 36 Варолиев мост
  - f Верхняя ножка мозжечка
  - g Средняя ножка мозжечка
  - h Нижняя ножка мозжечка

## Продолговатый мозг

- 37 Продолговатый мозг
- 38 Нижняя олива
- 39 Пирамида
- 40 Первый шейный нерв (C1)

## Черепные нервы

- I Обонятельный нерв
- II Зрительный нерв
- III Глазодвигательный нерв
- IV Блоковый нерв
- V Тройничный нерв
- VI Отводящий нерв
- VII Лицевой нерв
- VIII Преддверно-улитковый нерв
- IX Языкоглоточный нерв
- X Блуждающий нерв
- XI Добавочный нерв
- XII Подъязычный нерв

## 端脑

C15, C16, C17, C18:

- 1 额叶
- 2 顶叶
- 3 枕叶
- 4 颞叶
- 5 中央沟
- 6 中央前回
- 7 中央后回
- 8 嗅球
- 9 前连合
- 10 胼胝体
  - a 膝节
  - b 主干
  - c 带状结构
  - d 喙部
- 11 透明隔
- 12 穹窿
- 13 后连合

C16, C17, C18:

- 14 岛叶
- 15 内囊
- 16 侧脑室
  - e 额角
  - f 中央部
- 17 脉络丛
  - g 后角

C17, C18:

- h 下角
- 18 海马

## 间脑

C15, C16, C17, C18:

- 19 丘脑
- 20 下丘脑沟
- 21 下丘脑
- 22 丘脑间粘合
- 23 松果腺
- 24 左侧乳头体
- 25 脑下垂体
- 26 第三脑室脉络丛

C17, C18:

- 27 尾状核
- 28 丘脑后结节
- 29 内侧膝状体
- 30 外侧膝状体

## 中脑

C15, C16, C17, C18:

- 31 顶盖板
- 32 中脑被盖
- 33 大脑脚
- 34 中脑水管

## 后脑

- 35 小脑
  - a 小脑蚓
  - b 小脑扁桃体
  - c 绒球(小脑)
  - d 髓树
  - e 第四脑室
- 36 脑桥
  - f 小脑上脚
  - g 小脑中脚
  - h 小脑下脚

## 髓脑

- 37 延髓
- 38 下橄榄体
- 39 锥体
- 40 第一颈神经(C1)

## 颅神经

- I 嗅神经
- II 视神经
- III 动眼神经
- IV 滑车神经
- V 三叉神经
- VI 外展神经
- VII 面神经
- VIII 前庭蜗神经
- IX 舌咽神经
- X 迷走神经
- XI 副神经
- XII 舌下神经





